




UNIVERSIDAD DE MURCIA

FACULTAD DE MEDICINA

**Ensayo Clínico Controlado de Implantes
Inmediatos Postextracción con Provisionalización
Protética Inmediata en Alveolos con Patología
Periapical: Estudio Prospectivo de 1 a 7 Años
de Seguimiento**

D. Daniel Muñoz Cámara

2017



D. **Fernando Chiva García**, Profesor Titular de Universidad del Área de Estomatología y Presidente de la Comisión Académica del programa de doctorado en **CIENCIAS ODONTOLÓGICAS Y ESTOMATOLÓGICAS***,
INFORMA:

Que una vez evaluado, de conformidad con el procedimiento establecido en el artículo 21 del Reglamento de doctorado de la Universidad de Murcia, el expediente completo de la tesis doctoral titulada "**Ensayo clínico controlado de implantes inmediatos postextracción con provisionalización protética inmediata en alveolos con patología periapical: estudio prospectivo de 1 a 7 años de seguimiento**", realizada por D. **Daniel Muñoz Cámara**, bajo la inmediata dirección y supervisión de D. Fabio Camacho Alonso y D. Guillermo Pardo Zamora, esta Comisión Académica, en sesión celebrada en fecha **25/05/2017**, ha dado su autorización para su presentación ante la Comisión General de Doctorado.

Murcia, 25 de mayo de 2017



Doctorando: D. Daniel Muñoz Cámara

**Informe del Departamento para alumnos del RD 778/1998.*

**Informe de La Comisión Académica del Programa para alumnos del RD 56/2005 y RD 1393/2007.*




UNIVERSIDAD DE
MURCIA

D. Fabio Camacho Alonso, Profesor Titular de Universidad del Área de Estomatología en el Departamento de Dermatología, Estomatología, Radiología y Medicina Física, AUTORIZA:

La presentación de la Tesis Doctoral titulada "Ensayo clínico controlado de implantes inmediatos postextracción con provisionalización protética inmediata en alveolos con patología periapical: estudio prospectivo de 1 a 7 años de seguimiento", realizada por Dº. Daniel Muñoz Cámara, bajo mi inmediata dirección y supervisión, y que presenta para la obtención del grado de Doctor por la Universidad de Murcia.

En Murcia, a 24 de Mayo de 2017



UNIVERSIDAD DE
MURCIA

D. Guillermo Pardo Zamora, Profesor Ayudante Doctor de Universidad del Área de Estomatología en el Departamento de Dermatología, Estomatología, Radiología y Medicina Física, AUTORIZA:

La presentación de la Tesis Doctoral titulada "Ensayo clínico controlado de implantes inmediatos postextracción con provisionalización protética inmediata en alveolos con patología periapical: estudio prospectivo de 1 a 7 años de seguimiento", realizada por D^o. Daniel Muñoz Cámara, bajo mi inmediata dirección y supervisión, y que presenta para la obtención del grado de Doctor por la Universidad de Murcia.

En Murcia, a 24 de Mayo de 2017

AGRADECIMIENTOS

Aunque la portada de esta tesis doctoral lleve escrito mi nombre, no es exclusivamente mío el mérito de haberla podido llevar a cabo. Son muchas las personas que me han ayudado en este proyecto, a las cuales me gustaría dedicar unas palabras.

A mis directores de tesis, Dr. Fabio Camacho y Dr. Guillermo Pardo, por confiar desde el principio en mí y no desistir nunca. Gracias por vuestros consejos, apoyo, cercanía y esfuerzo.

Al Dr. Antonio Ortiz, por introducirme en el campo de la investigación y transmitirme su pasión y dedicación en todo lo que realiza.

Al Dr. Osmundo Gilbel, por estar siempre que lo he necesitado.

A mi familia al completo, en especial a mis padres, por enseñarme que el esfuerzo diario y constante da sus frutos. Mil gracias por confiar siempre en mí y ayudarme a que pueda seguir creciendo personal y profesionalmente.

A Idoia, por ser mi motivación diaria y no dejar que me rinda nunca. Gracias por acompañarme en esta aventura que es la vida.

ÍNDICE DE ABREVIATURAS

- **N/cm²**: newton por centímetro cuadrado.
- **ISQ**: Implant stability quotient.
- **CBCT**: tomografía computerizada de haz cónico.
- **ROG**: regeneración ósea guiada.
- **DFDBA**: aloinjerto óseo liofilizado desmineralizado.
- **FDBA**: aloinjerto óseo liofilizado mineralizado.
- **PTFE-e**: politetrafluoruro de etileno expandido

RESUMEN

Objetivo: El objetivo del presente estudio fue comparar el resultado clínico y radiológico de implantes inmediatos colocados en alveolos con o sin patología periapical con tiempos de seguimiento de 1 a 7 años. **Material y métodos:** A 100 pacientes con colocación inmediata de implantes se les realizó un seguimiento clínico y radiológico (grupo control: 50 pacientes sin patología periapical, grupo de estudio: 50 pacientes con patología periapical). Parámetros clínicos (sangrado al sondaje, anchura de encía queratinizada, recesión clínica y profundidad de sondaje) y radiológicos (distancia vertical desde el hombro del implante al primer contacto hueso-implante (IS-BIC)) fueron evaluados. Se realizó un análisis estadístico descriptivo e inferencial. **Resultados:** La tasa de supervivencia de los implante fue del 100% en los 100 implantes analizados. Los parámetros clínicos y radiológicos no mostraron diferencias estadísticamente significativas entre el grupo control y el grupo de estudio tanto a corto (1-3 años) como a medio plazo (>3-7 años) ($p > 0.05$). El IS-BIC presentó los siguiente valores: $0,32 \pm 0,51$ mm (estudio) y $0,17 \pm 0,97$ mm (control) en tiempos de seguimiento cortos (1-3 años); y $0,41 \pm 0,49$ mm (estudio) y $0,12 \pm 0,74$ mm (control) a medio plazo (>3-7 años). Ninguna de las 50 radiografías examinadas de implantes inmediatos colocados en alveolos con patología periapical reveló periimplantitis retrógrada. **Conclusión:** Se concluye dentro de las limitaciones de este estudio, que después de un desbridamiento cuidadoso del alveolo, la colocación inmediata de implantes en alveolos con patología periapical puede ser una modalidad de tratamiento exitosa durante al menos 7 años, sin desventajas en parámetros clínicos y radiológicos al compararla con la colocación de implantes inmediatos en alveolos sin patología periapical.

SUMMARY

Objective: The aim of the present study was to compare the clinical and radiological outcome of immediately placed implants in sockets with or without periapical 1 to 7 years after implant placement. **Material and methods:** 100 patients with immediate implant placement were clinically and radiologically followed 1 to 7 years after implant placement (test group: 50 patients without periapical pathology, control group: 50 patients with periapical pathologies). Clinical (bleeding of probing, width of keratinized mucosa buccally of the implant, clinical recession and probing depth) and radiological parameters (vertical distance from the implant shoulder to the first bone-to-implant contact [IS-BIC]) were assessed. A descriptive and inferential statistical analysis was performed. **Results:** The survival rate of the implants was 100% for all 100 implants analyzed. The clinical and radiological parameters showed no statistically significant difference between the test and the control group at 1-3 years and > 3-7 years ($p > 0.05$). The IS-BIC presented the following values: 0.32 ± 0.51 mm (test) and 0.17 ± 0.97 mm (control) at short follow-up times (1-3 years); and 0.41 ± 0.49 mm (test) and 0.12 ± 0.74 mm (control) in the medium term (> 3-7 years). None of the 50 examined radiographs of immediate implants placed in sockets with periapical pathology revealed retrograde peri-implantitis. **Conclusion:** It is concluded within the limitations of this study, that after careful debridement of the extraction socket, immediate placement of implants into sites with periapical pathology can be a successful treatment modality for at least 7 years, with no disadvantages in clinical and radiological parameters of immediately placed implants into healthy sockets.

ÍNDICE

1. INTRODUCCIÓN	1
1.1. Anatomía de las estructuras periimplantarias	1
1.1.1. El hueso alveolar: anatomía, función y remodelado óseo	1
1.1.2. Espacio biológico periimplantar	6
1.2. Osteointegración: deficinición actual	8
1.3. Estabilidad primaria en implantes dentales	10
1.3.1. Definición de estabilidad primaria y secundaria	10
1.3.2. Metodología clínica para evaluar la estabilidad primaria	10
1.3.3. Influencia de la densidad ósea en la estabilidad primaria	14
1.3.4. Metodología clínica para obtener estabilidad primaria	17
1.4. Implantología inmediata	21
1.4.1. Antecedentes en la literatura científica	21
1.4.2. Implantes inmediatos unitarios con provisionalización inmediata	22
1.4.3. La influencia del biotipo gingival en implantología inmediata	24
1.4.4. Colocación ideal del implante dental y su relación con la estética dental	26
1.5. Biomateriales utilizados en la colocación de implantes dentales	28
1.5.1. Barreras mecánicas	29
1.5.2. Sustitutos óseos	34
1.6. El concepto de cambio de plataforma	39
1.7. Procedimiento quirúrgico en implantología inmediata	41
1.7.1. Metodología clínica para obtener la desinfección del alveolo dental	41
1.7.2. Cirugía sin colgajo o “flapless”	44
1.7.3. Relleno del <i>gap</i> entre el implante y la pared alveolar	46
2. JUSTIFICACIÓN Y OBJETIVOS	49
2.1. Justificación	49
2.2. Objetivos	51
3. MATERIAL Y MÉTODOS	54
3.1. Material	54
3.2. Métodos	60
4. RESULTADOS	65

5. DISCUSIÓN	72
6. CONCLUSIONES	81
7. BIBLIOGRAFÍA	83
8. ANEXOS	116

INTRODUCCIÓN

1.- INTRODUCCIÓN

1.1 Anatomía de las estructuras periimplantarias

1.1.1. El hueso alveolar: anatomía, función y remodelado óseo

El hueso alveolar se define como la parte del maxilar superior y de la mandíbula que forma y sostiene a los alveolos dentarios (Lindhe y cols., 2009). Se forma cuando el diente erupciona a fin de proveer la inserción ósea para el ligamento periodontal y desaparece de forma gradual una vez que se pierde el diente (Newman y cols., 2003). Está compuesto por agua (25%), materiales minerales, como fosfato y carbonato cálcico (45%) y materia orgánica (30%) como el colágeno o las células que residen en el tejido óseo (Navarro-Vila y cols., 2004).

El hueso alveolar conforma, junto al cemento radicular y al ligamento periodontal, el sistema de inserción del diente. La principal función del mismo es absorber y distribuir las fuerzas oclusales y otros contactos derivados de la posición de los dientes en la arcada dentaria (Lindhe y cols., 2009).

Anatomía ósea a nivel macroscópico

El proceso alveolar consta de las siguientes estructuras:

1. Una tabla externa de hueso cortical formado por hueso haversiano y laminillas óseas compactadas.
2. La pared Interna del alveolo, constituida por hueso compacto delgado llamado "*hueso alveolar*". Desde el punto de vista histológico, contiene una serie de aberturas (*lámina cribiforme*) por las cuales los paquetes neurovasculares unen el ligamento periodontal con el componente central del hueso alveolar, el hueso esponjoso.
3. Trabéculas esponjosas, entre esas dos capas compactas, que operan como hueso alveolar de soporte. El *tabique interdental* consta de hueso esponjoso de soporte rodeado por un borde compacto (Newman y cols., 2003).

Recubriendo este proceso alveolar se sitúa el periostio, en cuyo extracto más superficial se encuentran haces de fibras de colágeno que penetran en el tejido óseo alveolar estabilizándolo. En la parte interna del periostio existen

células progenitoras, las cuales tienen un papel decisivo en el crecimiento del hueso alveolar y en el proceso de reparación ósea (Pose-Rodríguez, 2015).

Anatomía ósea a nivel macroscópico

El tejido óseo está compuesto por una matriz orgánica mineralizada, células y canales vasculares. La matriz orgánica se compone en un 95% de colágeno de tipo-I y un 5% de proteoglicanos y proteínas no colágenas (sialoproteínas, osteocalcina, osteonectina) (Francillon-Viellet y cols., 1990; Cate, 1998).

Esta matriz no calcificada recibe el nombre de osteoide y su mineralización ocurre mediante la formación de cristales de hidroxapatita que se depositan bajo control celular a lo largo de las fibras de colágeno (Cate, 1998; Bloom y Fawcett, 1994; Marks y Hermey, 1996).

El hueso está compuesto, principalmente, de cuatro tipos de células: los osteoblastos, osteoclastos, células alineadas, que se encuentran en la superficie ósea y un cuarto tipo celular que son los osteocitos que se encuentran dentro de la matriz mineralizada. Los osteoblastos, osteocitos y las células alineadas tienen su origen en las células osteoprogenitoras localizadas en la membrana osteogénica, la cual se localiza alrededor del hueso y se denomina periostio. Los osteoclastos, por su parte, derivan de precursores mononucleares hematopoyéticos (Marks y Hermey, 1996; Recker, 1996).

Función del hueso alveolar

El hueso alveolar realiza su función principal junto con el ligamento periodontal; ambos sirven de soporte al diente para resistir las fuerzas generadas durante la masticación, fonación y deglución.

El hueso alveolar participa de otras actividades propias del tejido óseo siendo un reservorio de calcio y al igual que otros tejidos óseos del organismo, reacciona frente a un estrés mecánico con una remodelación. Si bien, con la edad, las paredes alveolares se hacen irregulares y disminuye el número de células enlenteciendo los procesos regenerativos. De igual manera, durante la infancia, la médula ósea de la esponjosa alveolar participa de la actividad hematopoyética del organismo, fundamental para la formación de los elementos de la sangre, desapareciendo posteriormente (Fernández-Tresguerres-Hernández-Gil y cols, 2006).

El hueso alveolar es dependiente del diente y cuando este último se pierde, el hueso va reduciendo sus dimensiones progresivamente, produciéndose así el llamado modelado óseo.

Proceso de renovación ósea

El hueso alveolar se encuentra en un estado de renovación constante, el cual le permite su adaptación a los distintos cambios en las demandas funcionales que tienen lugar durante el transcurso de la vida.

Dentro de este proceso de renovación podemos distinguir dos procesos diferenciados (Lang y cols., 2005):

- El remodelado óseo alveolar: proceso mediante el cual se produce una renovación del tejido óseo sin que se generen cambios estructurales en el mismo. Permite la sustitución de hueso antiguo por hueso nuevo.
- El modelado óseo alveolar: proceso que tiene como resultado un cambio en la estructura del hueso alveolar, como por ejemplo, los cambios que se producen tras una exodoncia dental.

Remodelado óseo alveolar

La masa ósea total alcanza su pico máximo en el ser humano en edades comprendidas entre los 20 y 30 años. A partir de estas edades, la tasa de formación/reabsorción se mantiene equiparada y constante hasta los 40-50 años de edad. En este momento, la reabsorción ósea comienza a ser predominante por encima de la formación, lo que conlleva a un descenso paulatino de la masa ósea. El proceso de recambio óseo en el adulto, conocido como remodelado óseo, afecta al 10% de la masa ósea total por año (Genuth, 2001).

El remodelado óseo se divide en cinco fases diferenciadas (Figura 1) (Fernandez-Tresguerres-Hernandez-Gil y cols., 2006):

1. *Fase quiescente*: el hueso se mantiene en condiciones de reposo.
2. *Fase de activación*: el primer fenómeno que tiene lugar es la activación de la superficie ósea previa a la reabsorción, mediante la retracción de las células limitantes (osteoblastos maduros elongados existentes en la superficie endóstica) y la digestión de la membrana endóstica por la acción de las

colagenasas. Al quedar expuesta la superficie mineralizada se produce la atracción de osteoclastos circulantes procedentes de los vasos próximos.

3. *Fase de reabsorción*: seguidamente, los osteoclastos comienzan a disolver la matriz mineral y a descomponer la matriz osteoide. Este proceso es acabado por los macrófagos y permite la liberación de los factores de crecimiento contenidos en la matriz, fundamentalmente TGF- α (factor transformante del crecimiento), PDGF (factor de crecimiento derivado de las plaquetas), IGF-I y II (factores de crecimiento semejantes a la insulina I y II).

4. *Fase de formación*: simultáneamente, en las zonas reabsorbidas se produce el fenómeno de agrupamiento de preosteoblastos, atraídos por los factores de crecimiento que se liberaron de la matriz que actúan como quimiotácticos y además estimulan su proliferación. Los preosteoblastos sintetizan una sustancia cementante sobre la que se va a adherir el nuevo tejido y expresan BMPs (proteínas morfogenéticas óseas), responsables de la diferenciación. A los pocos días, los osteoblastos ya diferenciados van a sintetizar la sustancia osteoide que rellenara las zonas horadadas.

5. *Fase de mineralización*: a los 30 días del depósito de osteoide comienza la mineralización, que finalizara a los 130 días en el hueso cortical y a los 90 días en el trabecular. Y de nuevo empieza la fase quiescente o de descanso.

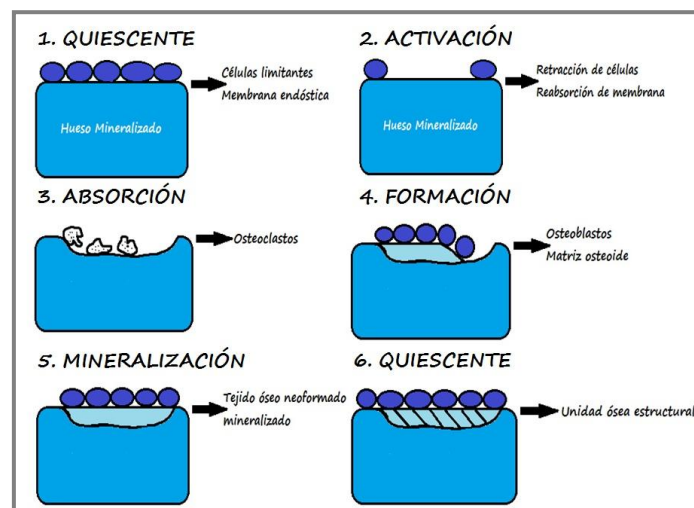


Figura 1: Fases del remodelado óseo.

La curación del alveolo post-extracción.

La curación del alveolo post-extracción es un proceso de modelado óseo alveolar que se caracteriza por cambios internos que conducen a la formación

de nuevo hueso dentro del alveolo y por cambios externos que conducen a la pérdida de anchura y altura de la cresta alveolar (Schropp y cols., 2003). Cuando se extrae un diente se desencadena una hemorragia, seguido por la formación de un coágulo de sangre que llena todo el alveolo (Amler y cols., 1960). La reacción inflamatoria concomitante estimula el reclutamiento de células para formar el tejido de granulación. En 48-72 horas, el coágulo empieza a descomponerse como tejido de granulación y comienza a infiltrarse en el coágulo, especialmente en la base y en la periferia de la cavidad. A los cuatro días, el epitelio prolifera a lo largo de la periferia del alveolo y el tejido conectivo inmaduro es aparente. Después de siete días, el tejido de granulación se ha infiltrado completamente y ha reemplazado al coágulo. En esta etapa, el osteoide es evidente en la base del alveolo como espículas óseas no calcificadas. Durante las siguientes 2-3 semanas (3-4 semanas después de la exodoncia), éste comienza a mineralizar desde la base del alveolo hasta coronal. Esto va acompañado por la continua re-epitelización que cubre completamente el alveolo a las seis semanas post-extracción. Además el relleno óseo se produce con densidad radiográfica máxima en torno a los cien días.

Existen una serie de factores que pueden afectar a la curación del alveolo. El tamaño de la cavidad es importante; un alveolo más amplio requiere más tiempo para cerrar el defecto que uno más estrecho. Los alveolos con pérdida ósea horizontal curan más rápidamente, ya que la reducción del nivel de la cresta requiere menos relleno óseo. El tejido óseo no se regenera completamente desde el punto de vista vertical ni horizontal de la cresta ósea, es decir, no se produce el 100% de relleno óseo del alveolo (Schropp y cols., 2003).

Los estudios que realizaron Araújo y Lindhe (Araújo y Lindhe, 2005) mostraron que en las primeras ocho semanas después de la exodoncia en un modelo animal canino hay una marcada actividad osteoclástica, lo que resulta en la reabsorción de las paredes del alveolo vestibular y lingual en la región crestal. Además observaron que la reducción de la altura era más pronunciada en la pared vestibular. La pérdida de altura de la cresta fue acompañada por una pérdida horizontal en ambas paredes vestibular y lingual.

Cuando se altera el proceso de curación, pueden aparecer distintas secuelas: dolor, hemorragia, alveolitis y osteítis supurativa o necrotizante, o curación fibrosa del alveolo con una falta de formación de hueso, dependiendo de la etapa de curación en la que se produzca la interrupción del proceso. La inflamación significativa puede resultar no sólo en la pérdida de relleno óseo, sino también en un secuestro óseo. Un proceso de curación defectuoso puede impedir la posterior colocación de un implante dental (Amler, 1999).

Las dehiscencias óseas o fenestraciones que están presentes en el momento de la extracción, en particular en las paredes vestibular o lingual, son más propensas a ser rellenadas por tejido reparador fibroso, que puede ocupar un espacio considerable en el alveolo. Esto conduce a la reducción del volumen óseo y la dificultad en la colocación del implante en su posición ideal, si se realiza una colocación diferida del mismo. Las dehiscencias y fenestraciones pueden ser debidas a: patología periapical, posición del diente en el alveolo, agrietamiento o fisura de dientes endodonciados, exodoncia traumática, exodoncia de dientes con raíces muy curvadas o múltiples, anquilosis o fractura radicular (Kaufman y Wang, 2003; Ruiz-Magaz y cols., 2010).

1.1.2. Espacio biológico periimplantar

Estudios histológicos en humanos (Glaser y cols., 2005) han demostrado que la extensión del sellado biológico periimplantar es de aproximadamente 4 a 4,5mm; diferenciándose tres estructuras: el surco periimplantar (0,2 a 0,5 mm), el epitelio de unión (1,4 a 2,9 mm) y el tejido conectivo (0,7 a 2,6 mm) (figura 2).

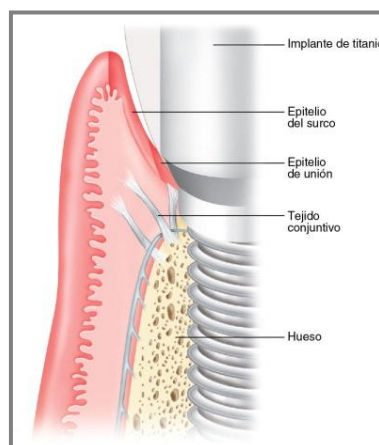


Figura 2: Esquema de la anatomía de los tejidos blandos periimplantarios.

Schierano y cols. (Schierano y cols., 2002) relataron la forma en la que se dispone el tejido conectivo alrededor de los implantes dentales: en los primeros 200 μm a partir del implante se observan fibras colágenas paralelas al implante y de 200 a 800 μm de la superficie del implante se observan fibras dispuestas circularmente. Esta demostración de la configuración circular de las fibras del tejido conectivo ha sido corroborada recientemente por Rodríguez y cols. (Rodríguez y cols., 2016) en su estudio histológico en humanos.

En contraposición a la anatomía presente en los dientes, los implantes dentales no presentan ligamento periodontal ni cemento radicular. Esto lleva a pensar que no existen células progenitoras de estos tejidos alrededor de los pilares utilizados en implantología dental. Al carecer de ligamento periodontal, el cual se encarga de dotar de propiocepción al diente, se produce una reducción de la sensibilidad táctil (Jacobs y van Steenberghe, 1994) y de la función de reflejo (Bonte y van Steenberghe, 1991).

Otra diferencia respecto a los dientes naturales es que los implantes dentales presentan una menor resistencia al sondaje (Ericsson y Lindhe, 1993). Esto es debido a la orientación circular de las fibras de colágeno alrededor de los implantes dentales y la ausencia de adhesión entre estas fibras del tejido conectivo y el implante. Por este motivo, el profesional debe establecer una referencia fija a la hora de realizar el sondaje en los implantes a lo largo del tiempo (Quirynen, 1991).

En el proceso de curación o cicatrización tras la colocación de un implante dental es cuando se configuran las características de la mucosa periimplantar, la cual busca establecer la unión del tejido blando al implante (Lindhe y cols., 2008). La presencia o no de un tejido blando queratinizado alrededor de los implantes es un tema controvertido aún en la actualidad. Existen estudios que señalan que la ausencia de mucosa queratinizada periimplantaria parece no influenciar significativamente el resultado exitoso de los implantes (Lekholm, 1986); sin embargo, estudios más recientes recomiendan una adecuada cantidad de encía queratinizada (2 mm tanto en altura como en anchura) alrededor de los implantes dentales (Pranskunas y cols., 2016; Zigdon y Machtei, 2008).

La colocación del implante de forma convencional o mediante carga protética/provisionalización inmediata no influye en la configuración del sellado periimplantar (Siar y cols., 2003; Hermann y cols., 2000). En cambio, el nivel de profundidad a la que se encuentra la interfase implante/pilar protésico sí afecta a la extensión longitudinal del espacio biológico periimplantar, lo que se traduce en un mayor espacio biológico si el implante se sitúa a mayor profundidad con respecto al margen gingival (Todescan, 2002).

En cuanto a la importancia del espesor del tejido blando alrededor de los implantes dentales, parece haber consenso en la literatura científica en relación a la teoría que propone que una mucosa fina (<2 mm) favorece la pérdida ósea (Linkevicius y cols., 2009; Abrahamsson y cols., 1996; Canullo y cols., 2017). La explicación a esta teoría radica en que la pérdida ósea se produce como respuesta a un nuevo establecimiento del espacio biológico periimplantario, el cual necesita unas dimensiones mínimas (3 mm) para configurarse (Müller y Eger, 2002).

1.2. Osteointegración: definición actual.

La primera definición del término “osteointegración” fue escrita por Brånemark en 1969 de la siguiente manera: “conexión directa estructural y funcional entre el hueso vivo, con capacidad de remodelación, y la superficie del implante sometido a carga protética funcional y sin que se desarrolle tejido fibroso entre ambos” (Brånemark, 1985).

Los postulados básicos para alcanzar la osteointegración que presentó el Dr. Brånemark en Toronto en el año 1982 se han ido relativizando con el paso del tiempo, sometiéndose a debate especialmente los puntos referentes a la realización del tratamiento implantológico en una o dos fases y al período de espera para la carga protética de los implantes dentales.

Un estudio reciente de Sánchez-Siles y cols. (Sánchez-Siles y cols., 2016) ha corroborado la teoría referente a la predictibilidad del tratamiento implantológico en una sola fase, conectando el pilar de cicatrización al implante dental el mismo día de la colocación del mismo, sin realizar un cierre primario de la herida. Otros autores también habían encontrado resultados similares, refrendando esta teoría, con anterioridad (Astrand y cols., 2002; Becktor y cols., 2007; Engquist y cols., 2002).

El tejido óseo sufre un proceso de remodelado constante, siendo reabsorbido por osteoclastos y sustituido por hueso nuevo formado por los osteoblastos. Este proceso de renovación ósea es la base biológica responsable de que, en ciertas circunstancias, se produzca la regeneración “ad integrum” del tejido óseo, sin reparación con tejido fibroso, lo que representa el fundamento biológico que permite la osteointegración, independientemente del momento de carga protética de los mismos (Buser y cols., 2017; Douglas de Oliveira y cols., 2016; Koirala y cols., 2016).

Actualmente, el concepto de “osteointegración” se explica desde una doble vertiente (figura 3):

-*Retención mecánica*: en la cual la estabilidad del implante, al ser sometido a cargas protéticas, constituye un factor crucial en el éxito terapéutico. Los micro-movimientos del implante durante el periodo de cicatrización, inducen en la interfase hueso-implante, la diferenciación de células mesenquimáticas en fibroblastos en lugar de osteoblastos, lo que ocasiona una encapsulación fibrosa del implante en lugar de la osteointegración. Por lo tanto, si no se consigue una correcta estabilidad primaria, la carga protética del implante debe diferirse. Sin embargo, cuando existe estabilidad inicial, se puede optar por realizar la carga protética inmediata del implante (Roberts y cols., 1984)

-*Retención biológica*: se refiere al concepto clásico de osteointegración de Brånemark, por el cual, el organismo es capaz de producir una regeneración ósea alrededor de la superficie biocompatible del implante dental, lo cual requiere un tiempo adecuado para su consecución que no debe ser menor a 12 semanas (Albrektsson, 1998; Johansson y Albrektsson, 1987).

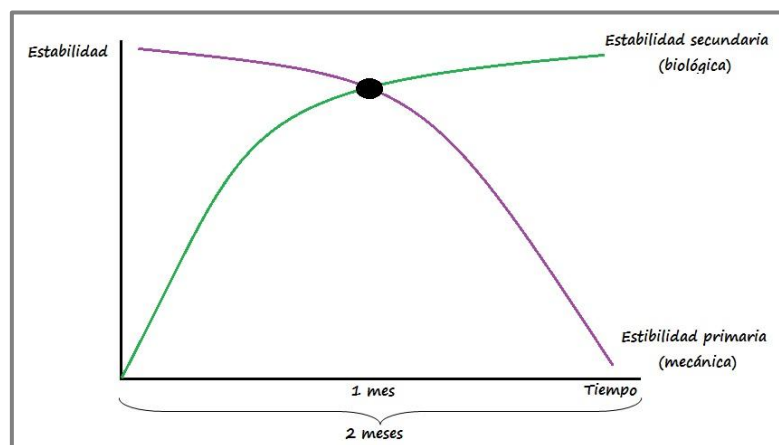


Figura 3: Esquema del concepto actual de la fase de osteointegración.

1.3. Estabilidad primaria en implantes dentales.

1.3.1. Definición de estabilidad primaria y secundaria.

La estabilidad en implantología es considerada un elemento clave para el éxito del implante, favoreciendo una adecuada osteointegración del mismo tras su inserción. La ausencia de micromovimientos durante la fase de cicatrización tras la colocación del implante resulta crucial, ya que de lo contrario podría provocar la aparición de tejido fibroso en la interfase entre hueso e implante (Bardyn y cols., 2010; Lioubavina-Hack y cols., 2006).

Inicialmente la estabilidad de los implantes tras ser insertados depende del contacto directo entre la superficie del implante y los tejidos que lo rodean; este fenómeno es puramente mecánico y da lugar a lo que denominamos estabilidad primaria. Se ha definido como “la resistencia y rigidez de la unión hueso-implante antes de producirse la osteointegración” (Abrahamson I y Berghlund T, 2009). La estabilidad primaria va a estar directamente relacionada con el torque de inserción (Meredith, 2000; Johansson y Strid, 1994).

Por otro lado, la estabilidad secundaria es la suma de la estabilidad primaria y la estabilidad conseguida por la aposición ósea durante la cicatrización periimplantaria (Abrahamson I y Berghlund T, 2009). Aunque un implante que no adquiriera una adecuada estabilidad primaria, puede conseguir la osteointegración si el tiempo de cicatrización es suficiente. Esto supone que implantes colocados en huesos de baja densidad consiguen una estabilidad secundaria (biológica) similar a los colocados en huesos de mayor densidad cuando el tiempo de cicatrización se prolonga hasta los 8 meses (Friberg y cols., 2001).

1.3.2. Metodología clínica para evaluar la estabilidad primaria.

Resistencia al fresado durante la instrumentación del lecho quirúrgico implantario

Durante la preparación mediante fresado del lecho quirúrgico del implante el cirujano bucal puede interpretar la densidad ósea de la zona de acuerdo a la percepción táctil de resistencia al fresado. De acuerdo con esto, Misch (1999)

lleva a cabo un estudio experimental estableciendo 4 tipos de densidades tomadas como referencia a la hora de interpretar la densidad ósea, estando en función de la presencia de hueso cortical o trabeculado.

Este método ha sido utilizado también por Friberg y cols. (1995), quienes concluyen que puede resultar un método adecuado para valorar la densidad ósea del lecho implantario. Una revisión sistemática reciente de Greenstein y Cavallaro (2017) relata que la información táctil aportada por la primera fresa helicoidal que se utiliza durante la secuencia de fresado para la colocación de implantes puede ayudar a determinar la densidad ósea de la zona tratada y adecuar nuestra técnica quirúrgica para obtener una adecuada estabilidad primaria. Sin embargo, no debemos obviar que se trata de un método subjetivo, como así demuestra el estudio de Trisi y Rao (1999).

Análisis del torque de inserción

Cuando insertamos un implante en el hueso se produce una resistencia a su inserción condicionada por la macro y microgeometría del implante así como por la densidad ósea de la zona receptora. Esta resistencia es habitualmente medida en Newton por centímetro cuadrado (N/cm^2).

El análisis del torque de inserción es un método clínico no invasivo para constatar la estabilidad primaria del implante. Consiste en realizar la lectura del torque de inserción que aplica el motor de implantes justo antes de su ubicación final en el lecho receptor (Johansson y Strid, 1994).

Una revisión de la literatura científica actual de Greenstein y Cavallaro (Greenstein y Cavallaro, 2017) relata que el torque de inserción mínimo que puede ser empleado para alcanzar estabilidad primaria no está definido. En la actualidad, se utilizan torques de inserción $\geq 30 N/cm^2$ rutinariamente para colocar implantes en crestas óseas cicatrizadas y en alveolos post-extracción, antes de la carga protética inmediata de los implantes. El aumento del torque de inserción por encima de los $50 N/cm^2$ reduce los micromovimientos y no produce daños a nivel óseo.

Trisi y cols. (Trisi y cols., 2011) estudiaron el proceso biológico que acompaña a la inserción de implantes con alto torque de inserción; mediante análisis histológicos e histomorfométricos trataron de esclarecer los procesos biológicos que ocurren a lo largo de la interfase hueso-implante en implantes

colocados con un alto torque. Concluyeron que la inserción de implantes con alto torque en hueso cortical denso no induce necrosis ósea ni fracaso del implante, al contrario, produce un incremento en la estabilidad primaria y secundaria de los implantes instalados con este protocolo.

Esta misma línea de pensamiento han seguido otros autores como De Santis y cols. (De Santis y cols., 2016), quienes estudiaron implantes colocados con altos valores de torque de inserción ($\geq 50 \text{ N/cm}^2$) y no encontraron efectos negativos derivados de este procedimiento, durante 3 años de seguimiento. Bigdoli y cols. (Bigdoli y cols., 2015) elevaron aún más la cifra del torque de inserción en su protocolo quirúrgico ($\geq 70 \text{ N/cm}^2$), sin conllevar este cambio un aumento en las tasas de reabsorción ósea alrededor de los implantes dentales.

Periotest[®]

El Periotest[®] (Siemens AG, Bensheim, Alemania), consiste en un método de medición cuya eficacia está sujeta a múltiples variables: técnica de medida, longitud del implante, calidad ósea, tipo de prótesis, interfase implante/pilar, batería y calibración (Schultze y cols., 1978). Este método posee baja sensibilidad y un valor predictivo positivo del 64% (Drago y Lazzara, 2006).

En la literatura científica encontramos tanto estudios *in-vitro* que avalan su eficacia como medidor de la estabilidad primaria (Bilhan y cols., 2015) como estudios clínicos (Oh y Kim, 2012). Sin embargo, un estudio reciente de Aparicio y cols. (Aparicio y cols., 2016) relata que las lecturas individuales utilizando Periotest[®] tienen un valor clínico limitado, y que el valor pronóstico de esta técnica para predecir la pérdida la estabilidad del implante aún no se ha establecido en estudios clínicos prospectivos.

Método de análisis de la frecuencia de resonancia: Ostell[®]

El método de análisis de la frecuencia de resonancia es un test clínico no invasivo de evaluación de la movilidad del implante dentro del lecho óseo que lo alberga (figura 4). El más conocido y comercializado es el Osstell[®] (Integration Diagnostics, Gotemburgo, Suecia), su versión más actualizada es concretamente el Osstell IDx[®] (Integration Diagnostics, Gotemburgo, Suecia), de mayor portabilidad y manejo clínico.

Su mecánica se basa en hacer vibrar un transductor de aluminio (elemento piezoeléctrico) diseñado especialmente para enroscarse directamente a cada tipo de implante y mediante una señal sinusoidal que genera el aparato, provocar en el transductor una respuesta amplificada que es captada por el aparato que actúa como un analizador de frecuencia. Este sistema expresa los valores de la movilidad en valores implant stability quotient (ISQ) que es el cociente de estabilidad del implante y que está dentro de una escala de 0 a 100. Cuanto mayor es el valor ISQ mayor es la estabilidad del implante (Villaverde-Ramírez, 2010).

Encontramos en la literatura científica artículos que avalan la fiabilidad y sensibilidad del Ostell[®] como medidor de la estabilidad implantaria, entre los que se encuentra el llevado a cabo por Barewal y cols. (Barewal y cols., 2003), quienes demostraron como los valores más bajos de frecuencia de resonancia se corresponden con densidades óseas más bajas. Estos hallazgos han sido corroborados por otros estudios, tanto *in vitro* (Al-Jetaily y cols., 2011) como de ámbito clínico (Oh y Kim, 2012).

Podemos encontrar diversos estudios en las últimas décadas que han utilizado la frecuencia de resonancia como valor de medida de la estabilidad de los implantes para demostrar junto con otros parámetros, que no existen diferencias estadísticamente significativas entre los diferentes tipos de carga protética (Cornelini, 2004), o entre los diferentes momentos de inserción (Östman y cols., 2005), o en la estabilidad alcanzada en hueso regenerado (Cannizzaro y cols., 2009). Sin embargo, una revisión sistemática reciente de la literatura de Manzano-Moreno y cols. (Manzano-Moreno y cols., 2015) relatan que hay muchos factores que pueden afectar a la estabilidad del implante dental, medida con Ostell[®], pudiendo ser el mismo, un instrumento útil para decidir el momento de carga protética del implante, pero se necesitan investigaciones adicionales para establecer la fiabilidad y la previsibilidad del análisis de frecuencia de resonancia como medidor de la futura osteointegración de los implantes dentales, que sigue siendo controvertido.

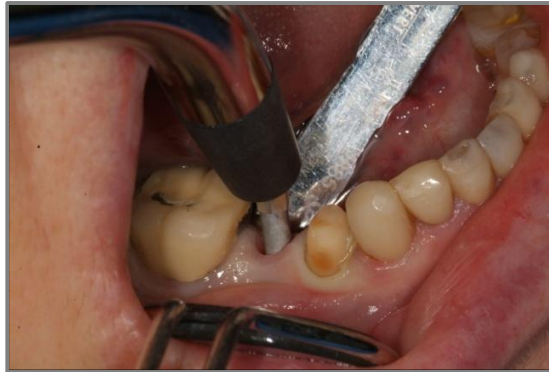

Figura 4: Uso clínico del método de análisis de la frecuencia de resonancia: Ostell®.

1.3.3. Factores que influyen en la estabilidad primaria.

Morfología del implante dental

La morfología del implante, o macrodiseño, puede influir a la hora de conseguir una mayor estabilidad primaria durante la colocación de implantes dentales (figura 5). Menicucci y cols. (Menicucci y cols., 2012) compararon dos macrodiseños de implantes distintos: cónicos y cilíndricos. Encontraron torques de inserción más elevados en el grupo de implantes cónicos (31.5 N/cm^2), frente al grupo de cilíndricos (25.5 N/cm^2).

Rokn y cols. (Rokn y cols., 2011) sugirieron que los implantes cónicos ejercen una mayor compresión lateral en las paredes óseas que rodean al implante, por lo que en áreas con calidad y cantidad ósea inadecuadas, se recomienda el uso de implantes cónicos para lograr una mayor estabilidad primaria.

En la misma línea, los resultados de un ensayo clínico realizado por Dos Santos y cols. (Santos y cols., 2011) mostraron un torque de inserción más elevado en implantes cónicos que cilíndricos; resultados similares fueron encontrados por Lozano-Carrascal y cols. (Lozano-Carrascal y cols., 2016) y Staedt y cols. (Staedt y cols., 2016).



Figura 5: Implantes con dos macrogeometrías distintas: cilíndrica (izquierda) y cónica (derecha).

Longitud del implante dental

La relación entre la longitud del implante dental y la estabilidad primaria ha sido un tema controvertido desde hace muchos años (Georgiopoulos y cols., 2007; Kotsovilis y cols., 2009).

Muchos estudios han sugerido que el aumento de la longitud del implante juega un papel importante en la disminución del estrés óseo y el aumento de la estabilidad del implante en hueso de baja calidad/densidad, como el tipo IV (Kong y cols., 2008).

El estudio de Bataineh y cols. (Bataineh y cols., 2017) investigó el efecto de la longitud del implante sobre la estabilidad primaria del mismo. Esta investigación demostró que el aumento de la longitud del implante mejora la estabilidad primaria del implante dental. Siendo el ISQ alcanzado con implantes de 15mm muy superior al logrado con implantes de 8 mm y 13 mm. Esto resultados coinciden con los encontrados por otros autores (Kong y cols., 2009; Lekholm, 2003).

Superficie del implante dental

En la literatura científica encontramos estudios que indican que las superficies rugosas de los implantes dentales favorecen la osteointegración; sugieren una relación entre la rugosidad superficial y el comportamiento celular (Elias y cols., 2012). La rugosidad superficial ideal debe maximizar la osteointegración y la estabilidad del implante.

Basándose en la literatura, una superficie de implante dental mecanizada puede considerarse como una superficie no optimizada para la osteointegración (Elias y cols., 2012). Un estudio *in vitro* de Oue y cols. (Oue y cols., 2015) demuestra que los implantes con superficie rugosa alcanzan un torque de inserción (estabilidad primaria) mayor que los implantes con superficie mecanizada, siendo este hecho más acentuado cuando se realiza la inserción del implante en zonas con baja densidad ósea. De igual manera, Javed y Romanos (Javed y Romanos, 2010) indican que los implantes con superficies rugosas tratadas presentan un mayor contacto hueso-implante y un torque de inserción más elevado que los implantes mecanizados.

Otras investigaciones han estudiado las diferencias entre los distintos tipos de tratamientos de superficie del implante y su relación con la estabilidad

primaria. Dagher y cols. (Dagher y cols., 2014) no encontraron diferencias significativas en cuanto al torque de inserción en implantes dentales con cuatro tipos distintos de tratamientos de superficie. Pimentel y cols. (Pimentel y cols., 2016) también estudiaron la influencia de dos tipos distintos de tratamientos de superficie en la estabilidad primaria. Encontraron que las superficies anodizadas y las tratadas con grabado ácido se comportan de igual manera en relación a la estabilidad primaria. Sin embargo, Elias y cols. (Elias y cols., 2012) observaron los mejores resultados para la superficie del implante dental anodizado, considerándola la mejor superficie para la osteointegración y la estabilidad primaria.

Densidad ósea

La importancia de la densidad ósea y su influencia en la estabilidad primaria del implante ha sido ampliamente estudiada en la literatura científica. Se han recomendado varias clasificaciones en relación a la densidad ósea como se muestra en la figura 6.

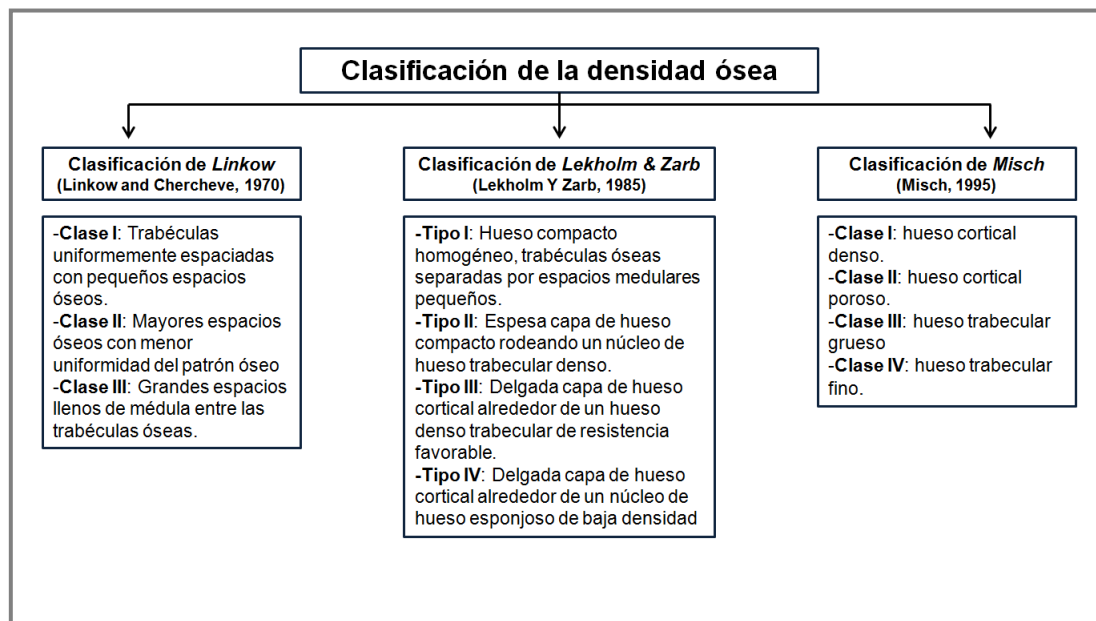


Figura 6: Clasificaciones de la densidad ósea en Odontología.

Una escasa disposición ósea y una pobre densidad ósea se han indicado como los principales factores de riesgo de fracaso del implante, ya que pueden estar asociados con una excesiva reabsorción ósea y un deterioro en el proceso de curación en comparación con hueso de mayor densidad (Jaffin y Berman, 1991, Herrmann y cols., 2005).

Se ha demostrado que el logro de la estabilidad primaria óptima en tejido óseo de baja densidad es difícil, y que la colocación de implantes en este tipo de densidades está relacionada con un mayor índice de fracasos (Jaffin y Berman, 1991; Johns y cols., 1992). El estudio clínico de Turkyilmaz y McGlumphy (Turkyilmaz y McGlumphy, 2008) indicó una fuerte correlación entre la densidad ósea y la estabilidad del implante dental. Los resultados encontrados por Miyamoto y cols. (Miyamoto y cols., 2005) demostraron que la estabilidad primaria del implante dental está asociada con el espesor de la cortical ósea. Martínez y cols. (Martínez y cols., 2001) evaluaron cómo lograr una estabilidad primaria óptima del implante con densidades óseas desfavorables; encontraron que en densidades óseas bajas la estabilidad primaria era menor que en los implantes colocados en huesos más densos, mientras que la estabilidad secundaria fue similar en ambos tipos de huesos.

La densidad ósea se mide clínicamente a través del uso de técnicas radiográficas, con la tomografía computerizada de haz cónico (CBCT). Se expresa su medición a través de unidades Hounsfield. Farré-Pagés y cols. (Farré-Pagés y cols., 2011) obtuvieron una mayor estabilidad primaria en áreas con mayor densidad ósea medida a través del CBCT, indicando que cuanto mayor es el valor de las unidades Hounsfield, mayor es la estabilidad primaria medida en valores de torque de inserción y de ISQ. Turkyilmaz y cols. (Turkyilmaz y cols., 2006) e Ikumi y Tsutsumi (Ikumi y Tsutsumi, 2005) ya habían obtenido anteriormente datos similares. Todos estos resultados sugirieron que la densidad ósea medida a través del CBCT en unidades Hounsfield podría ser un método adecuado para predecir la estabilidad primaria. Por el contrario, Beer y cols. (Beer y cols., 2003) no encontraron relación directa entre la densidad ósea medida en unidades Hounsfield y la estabilidad primaria en términos de torque de inserción del implante.

1.3.4. Metodología clínica para obtener estabilidad primaria.

Secuencia de fresado

Existen diversas maneras de preparar el lecho quirúrgico del implante que pueden aumentar la estabilidad primaria, particularmente en bajas densidades óseas. Friberg y cols. (Friberg y cols., 2001) recomendaron el uso de

secuencias de “infrafresado” (lecho implantario de menores dimensiones que el implante a colocar) para optimizar la densidad ósea y la subsecuente estabilidad primaria. Posteriormente, otros muchos estudios han relacionado la secuencia de “infrafresado” con valores altos de torque de inserción, es decir, con la estabilidad primaria (Beer y cols., 2003; Turkyilmaz y cols., 2008; Degidi y cols., 2017; Al-Marshood y cols., 2011). Todos estos estudios relatan que la preparación del sitio quirúrgico con una secuencia de “infrafresado” parece ser un método predecible y el más fácil de aplicar.

Aunque aplicar una secuencia de “infrafresado” es un método simple y seguro de aplicar, es conveniente conocer el porcentaje de disminución con respecto al implante a colocar suficiente para mejorar la estabilidad primaria del implante sin exponerlo a otros riesgos clínicos. Degidi y cols. (Degidi y cols., 2015) concluyeron, en su estudio *in vitro*, que en presencia de hueso de baja densidad, un protocolo de “infrafresado” con reducción del 10% es suficiente para mejorar la estabilidad primaria del implante; además, disminuciones adicionales no parecen mejorar los valores de estabilidad primaria. Tabassum y cols. (Tabassum y cols., 2014) realizaron un estudio con animales utilizando tres secuencias de “infrafresado” distintas, con reducciones del 5%, 15% y 25%. Encontraron diferencias significativas en relación al torque de inserción entre las reducciones del 5% y el 15%, obteniendo valores más elevados con esta última. Sin embargo, no hallaron diferencias entre las reducciones del 15% y el 25%; por lo que establecieron el límite de reducción en el 15% para obtener una adecuada estabilidad primaria.

Bicorticalización

La bicorticalización es una técnica quirúrgica que tiene por objetivo aumentar la estabilidad primaria del implante (Hsu y cols., 2016). Se utiliza para abordajes quirúrgicos en el maxilar posterior, anclando el implante a la cortical de la cresta ósea y del suelo del seno maxilar. La técnica consiste en la invasión controlada del seno maxilar con la zona más apical de nuestro implante.

Un implante que invade de manera controlada el seno maxilar puede preservar la integridad de la membrana del seno, creando un espacio a modo de “tienda de campaña” que será ocupado por un coágulo de sangre. La

presencia de células madre en el periostio del suelo del seno maxilar (Boyne, 2004) así como el potencial osteogénico innato dentro de la membrana sinusal (Srouji y cols., 2010; Graziano y cols., 2012) permiten la formación ósea si el espacio alrededor del implante es estable. Jung y cols. (Jung y cols., 2006) observaron aproximadamente 2 mm de formación ósea después de la invasión controlada del seno maxilar, sin la utilización adicional de ningún biomaterial.

Varios artículos científicos han estudiado el uso de este tipo de abordaje quirúrgico, concluyendo que puede aumentar la estabilidad inicial del implante (Jeong y cols., 2003; Ahn y cols., 2012; Bahat, 1992) y mejorar potencialmente la supervivencia a largo plazo de los implantes colocados en zonas del maxilar posterior. De igual manera, estudios *in vitro* (Ahn y cols., 2012) y de experimentación con animales (Ivanoff y cols., 1996) han relatado resultados notablemente favorables para el anclaje bicortical frente al unicortical en relación al torque de inserción y el análisis de frecuencia de resonancia.

Técnicas quirúrgicas con osteótomos

La técnica quirúrgica con osteótomos fue introducida por Summers (Summers, 1994a; Summers, 1994b; Summers, 1994c, Summers, 1995) en 1994 como método para aumentar la estabilidad primaria de los implantes dentales en hueso de baja densidad (figura 7). El maxilar posterior, presenta en la mayoría de los casos, huesos tipos III y IV según la clasificación de Misch (Misch, 1999), siendo la zona más idónea para la realización de la técnica quirúrgica con osteótomos (Hahn, 1999). Mediante esta técnica, el hueso tipo IV puede ser transformado en tipo III o II, y el tipo III puede ser compactado hasta llegar al tipo II (Hahn, 1999). Este método de preparación quirúrgica implica el uso de instrumentos manuales específicos que comprimen el hueso trabecular lateral y apicalmente, en lugar de eliminarlo.

Varios estudios han comparado la técnica con osteótomos frente a otros métodos de preparación del lecho de implante para lograr estabilidad primaria. Algunos estudios han demostrado que la técnica con osteótomo no muestra beneficios en relación a la estabilidad primaria del implante, en comparación con una secuencia de fresado convencional o con una secuencia de “infrafresado” (Büchter y cols., 2005; Cehreli y cols., 2009; Ahn y cols., 2012; Fanuscu y cols., 2007; Padmanabhan y Gupta, 2010). En cambio, otros

artículos científicos muestran una mayor estabilidad primaria del implante utilizando la técnica con osteotomos, tanto en estudios *in vitro* como clínicos (Marković y cols., 2011; Shayesteh y cols., 2013; Nóbrega y cols., 2012; Tsolaki y cols., 2016).

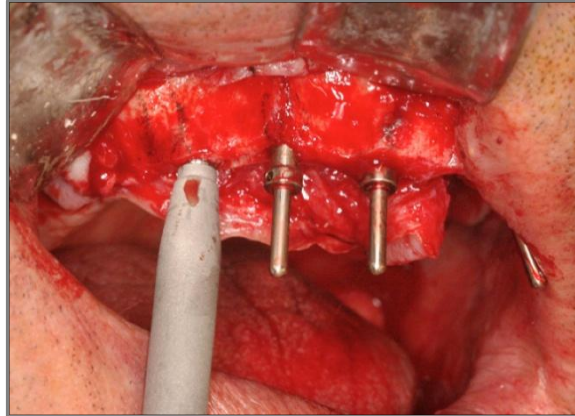


Figura 7: Uso clínico de los osteótomos.

Angulación del implante dental

Encontramos un único artículo en la literatura científica en el cual se realiza un estudio para averiguar si influye angular los implantes dentales en la estabilidad primaria de los mismos. Este estudio, llevado a cabo por Kashi y cols. (Kashi y cols., 2015), consiste en una investigación *in vitro* que muestra que los implantes colocados con una inclinación de 10° tienen una estabilidad primaria superior a los implantes colocados de forma axial, es decir, con una angulación de 0 grados.

Oseodensificación

Recientemente, a principios del año 2017, se ha publicado en la literatura científica un artículo de Huwais y Meyer (Huwais y Meyer, 2017) en el cual describen una técnica de “oseodensificación”. Esta técnica consiste en la preparación del lecho quirúrgico con una fresa cónica multi-estriada que gira en sentido inverso, conservando el hueso y compactándolo contra las paredes del alveolo, consiguiendo así una mayor densidad ósea en la zona intervenida. El estudio es llevado a cabo en animales y en él se comparó la técnica de “oseodensificación” frente a una secuencia de fresado convencional, encontrando un aumento en la estabilidad primaria, en la densidad ósea y en el contacto hueso-implante en el grupo de técnica de “oseodensificación”. Los

investigadores concluyen que los resultados son prometedores, pero deben ser corroborados con estudios clínicos.

1.4. Implantología inmediata

1.4.1. Antecedentes en la literatura científica.

La primera publicación recogida en la literatura científica sobre implantología inmediata fue presentada en el año 1976 por Schulte y Heimke (Schulte y Heimke, 1976). Los autores describen la técnica utilizando implantes de óxido de aluminio con forma cilíndrica escalonada. El tamaño del implante utilizado era una 1,5 veces mayor que el de la raíz del diente a sustituir.

En 1990, Schnitman y cols. (Schnitman y cols., 1990) publicaron el primer ensayo clínico longitudinal que sugiere que los implantes podrían recibir carga protética inmediatamente o de manera temprana en el hueso de la mandíbula de pacientes seleccionados.

Posteriormente, en el año 1998, Wöhrle (Wöhrle, 1998) presenta el primer trabajo sobre implantología inmediata con un abordaje sin elevación de colgajo (o *flapless*), que tiene por objetivo reemplazar un solo diente en el sector anterior, centrando sus esfuerzos en la conservación del tejido blando y duro que rodean al implante. Dos años más tarde, el grupo de estudio de la Universidad de Loma Linda con el profesor Joseph Kan al frente, publicaron un artículo en el que también describen un procedimiento de colocación inmediata de un implante dental sin levantar colgajo (“flapless”) para minimizar al máximo los riesgos de una posible pérdida ósea marginal y/o recesión de los tejidos blandos, optimizando así los resultados estéticos en la zona anterior del maxilar superior (Kan y cols., 2000).

Después de la publicación de estos estudios pioneros en el campo de la implantología inmediata, otros muchos trabajos se han realizado siguiendo esta misma línea de investigación, como así recogen las distintas revisiones bibliográficas que encontramos en la literatura científica (Quirynen y cols., 2007; Chen y Buser, 2008; Esposito y cols., 2009).

De estos trabajos de revisión podemos extraer una serie de conclusiones:

- La colocación de implantes inmediatos no previene la reabsorción ósea crestral tanto en sentido vertical como en sentido horizontal.

- Los procedimientos de regeneración ósea combinados con implantes inmediatos parecen reducir la reabsorción horizontal de la tabla vestibular.
- Las complicaciones postoperatorias son frecuentes con los implantes inmediatos.
- No se ha podido demostrar que la administración concomitante de antibióticos sistémicos aporte beneficios adicionales a la cicatrización.
- El porcentaje de supervivencia de los implantes post-extracción son elevados, por encima del 95%.
- Existe alguna evidencia a favor del uso de implantes con superficie rugosa frente a los de superficie maquinada.
- La periodontitis crónica influye de manera negativa en la colocación de implantes inmediatos.
- No hay consenso acerca de la influencia de la patología periapical en la viabilidad del tratamiento con implantes inmediatos.
- Las alteraciones en la altura de las papilas o la presencia de recesiones gingivales son frecuentes en implantes inmediatos.
- Existe evidencia de que la restauración inmediata de los implantes inmediatos y los protocolos de carga protética convencional obtienen similares resultados en cuanto a la alteración de las dimensiones de los tejidos blandos.

1.4.2. Implantes inmediatos unitarios con provisionalización inmediata.

El reemplazo de un diente perdido por un implante dental es un acto quirúrgico cada vez más frecuente en nuestra práctica clínica diaria. El protocolo de carga protética convencional (Brånemark, 1985) consiste en varios meses de cicatrización después de la inserción del implante, para posteriormente conectar un pilar al implante y darle funcionalidad al mismo. El objetivo de este protocolo es evitar micromovimientos entre el implante y el hueso, permitiendo una osteointegración predecible. Sin embargo, este protocolo de carga protética tardía implica una cirugía adicional para exponer el implante y unos tiempos de espera prolongados.

Con el objetivo de mejorar la estética del paciente, así como su comodidad y satisfacción, se comenzó a establecer un protocolo quirúrgico de colocación inmediata del implante dental junto a una corona provisional atornillada al

mismo (Wöhrle, 1998) (figura 8). Este protocolo requiere de una correcta estabilidad primaria para poder llevarse a cabo, evitando micromovimientos en la interfase implante-hueso de durante el período de osteointegración.

La razón de ser de esta terapia en una etapa fue preservar la arquitectura original de los tejidos duros y blandos con un pilar y una corona provisional adecuadamente fabricados y ajustados. La restauración inmediata tiene por objetivo dar soporte al complejo dentogingival existente y sellar el alveolo. Esta función de mantenimiento de la arquitectura gingival es primordial, ya que sabemos que los resultados estéticos van a depender principalmente de la estabilidad de los tejidos peri-implantarios (Weigl y Strangio, 2016). Algunos autores creen que esta técnica es de particular relevancia en pacientes que presenta un biotipo gingival fino, en el cual una posible recesión de los tejidos blandos es más probable (Kan y Rungcharassaeng, 2000).

A la colocación inmediata del implante se le otorgó una serie de ventajas, que incluían la preservación del hueso alveolar, la disminución del tiempo de tratamiento y la obtención de una mejor estética (Lazzara, 1989).

Está demostrado que este protocolo de restauración inmediata ofrece una serie de ventajas para el paciente: sociales y psicológicas (tiempo de tratamiento más corto), funcionales (colocación inmediata de una restauración protésica correcta) y estéticas (manteniendo sus tejidos periimplantarios) (Canullo y cols., 2009). Sin embargo, con el paso del tiempo, ha quedado demostrado también que la colocación de un implante de forma inmediata por sí solo no consigue preservar la reabsorción que tiene lugar en la cresta alveolar (Botticelli y cols., 2004; Araújo y cols., 2005). La utilización de un sustituto óseo de lenta reabsorción en el *gap* entre el implante y la tabla ósea vestibular parece contener en gran medida la reabsorción esperada (Chen y cols., 2007).

Los procedimientos inmediatos de colocación y restauración del implante requieren una cuidadosa selección de los pacientes, con una evaluación adecuada de los tejidos duros y blandos y un posicionamiento preciso del implante en las tres dimensiones del espacio (Kan y Rungcharassaeng, 2000; Buser y cols., 2004). La realización de esta técnica en sectores posteriores o en alveolos menos favorables puede ser de gran dificultad, por lo que el clínico puede optar por una colocación diferida del implante, en 4-8 semanas

(Hammerle y cols., 2004), aunque esto conllevará una reabsorción del lecho alveolar, lo que puede comprometer el resultado estético final u obligar a realizar técnicas adicionales de aumento de tejido duro y blando.

El estudio de De Rouck y cols. (De Rouck y cols., 2009) comparó un tratamiento de implantología y restauración inmediata frente a un procedimiento de implantología inmediata y colocación de un pilar de cicatrización (sin restauración provisional), en pacientes con biotipos gingivales gruesos. Encontraron que la primera de las dos opciones terapéuticas dio unos resultados estéticos superiores, mientras que la segunda opción obtuvo una presencia de recesiones entre dos y tres veces superior. Se demostró, por tanto, que la terapia protésica era el factor que más influía en la estabilidad de los tejidos blandos.

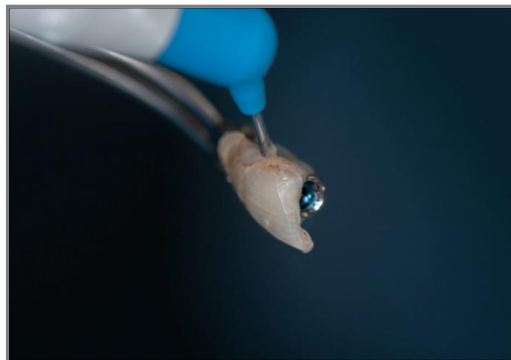


Figura 8: Confección de una restauración provisional inmediata atornillada.

1.4.3. La influencia del biotipo gingival en implantología inmediata.

Estudios recientes han considerado que la presencia de un determinado biotipo gingival es crucial para los procedimientos llevados a cabo en implantología inmediata (Kois, 2001). En la literatura científica encontramos estudios sobre implantología inmediata en los cuales se incluyeron únicamente pacientes con biotipos gingivales gruesos, ya que los biotipos gingivales finos eran considerados de alto riesgo estético (De Rouck y cols., 2008; Spinato y cols., 2012; Cosyn y cols., 2011).

En una revisión actual de la literatura de Weigl y Strangio (Weigl y Strangio, 2016) se muestra que el biotipo gingival tiene influencia en la localización del cénit gingival con el transcurso del tiempo, no influyendo, por el contrario, en la pérdida ósea crestal y la regeneración de las papilas. Tanto en los biotipos gingivales gruesos como en los finos, las cantidades de pérdida ósea crestal y

de regeneración de la papila fueron aproximadamente iguales e independientes del biotipo.

Encontramos estudios que muestran una tendencia continua a la regeneración de la papila en implantología y restauración inmediata, incluso después de más de 12 meses de seguimiento (Spinato y cols., 2012; Cosyn y cols., 2011); mientras que otras investigaciones (Canullo y cols., 2009; Degidi y cols., 2014) muestran unos resultados en los que la altura de las papilas se mantiene estable después de 2 y 6 meses. Esto fue independiente de la elección de un pilar con cambio de plataforma o sin él, aunque el uso del cambio de plataforma dio como resultado una mayor regeneración de la papila. Los resultados del estudio anterior contrastan con otros datos publicados que han demostrado que la papila sólo alcanzará un estado estable después de un año y medio de seguimiento (Jemt, 1997; Schropp y cols., 2005).

En un estudio de Romeo y cols. (Romeo y cols., 2008) se demostró que la presencia de la papila gingival se relacionaba de manera positiva con los biotipos gingivales gruesos durante un período de seguimiento de 12 meses. Por el contrario, Canullo y cols. (Canullo y cols., 2009) no encontraron relación entre el biotipo gingival y la papila interdental, y Kan y cols. (Kan y cols., 2011) demostraron regeneración progresiva de la papila, independientemente del biotipo gingival presente. Cordaro y cols. (Cordaro y cols., 2009) tampoco encontraron una conexión entre el nivel de la papila interdental y el biotipo gingival; sin embargo, concluyeron que los biotipos gingivales finos favorecían la posibilidad de que apareciese una recesión gingival a nivel del cémit gingival vestibular de los implantes inmediatos. Estos hallazgos fueron confirmados por los resultados de un estudio de seguimiento a 4 años de Kan y cols. (Kan y cols., 2011). Por el contrario, los estudios de Canullo y cols. (Canullo y cols., 2009) y Degidi y cols. (Degidi y cols., 2014) no demostraron una relación entre el biotipo gingival fino y el aumento de la presencia de recesiones.

Hay dos conceptos en implantología inmediata que han tenido un resultado favorable en el mantenimiento de los tejidos blandos periimplantarios, independientemente del biotipo gingival, estos son el cambio de plataforma (Canullo y cols., 2009) (o *platform switching*) y el *one-abutment-one-time* (Degidi y cols., 2014). El concepto de cambio de plataforma consiste en rehabilitar implantes de un determinado diámetro con pilares de un diámetro

inferior, alejando así la unión entre el pilar y el implante de la cresta ósea. El concepto de *one-abutment-one-time* consiste en colocar el pilar definitivo cuando se coloca el implante dental, no produciéndose por tanto desconexiones en la unión pilar-implante. Degidi y cols. (Degidi y cols., 2014) encontraron que la realización de este procedimiento daba como resultado una mayor preservación del hueso crestal así como de los tejidos blandos que rodean al implante.

Hay evidencia científica limitada para apoyar o refutar la tesis de que el biotipo gingival grueso conlleva una mayor estabilidad del tejido blando, y por tanto, una menor presencia de recesiones gingivales en implantes restaurados de manera inmediata (Cosyn y cols., 2012; Weigl y Strangio, 2016).

La estabilidad del tejido blando se atribuye en la literatura al mantenimiento del contorno anatómico del alveolo mediante una restauración inmediata provisional (De Rouck, 2009; Kan y cols., 2003) y la presencia de altura ósea adecuada en las crestas adyacentes (Choquet y cols., 2001).

1.4.4. Colocación ideal del implante dental y su relación con la estética dental.

Con el fin de obtener un resultado estético predecible en implantología parece necesaria la cuidadosa selección de los pacientes y la planificación del tratamiento, con la evaluación de indicadores diagnósticos clave (De Rouck y cols., 2009; Kois, 2001).

La colocación adecuada del implante en las tres dimensiones del espacio se considera un parámetro clínico crucial para lograr una correcta estética (Grunder y cols., 2005). Buser y cols. (Buser y cols., 2004) describieron los siguientes parámetros a la hora de la colocación de implantes dentales para obtener una correcta estética: en sentido V-P: colocar el implante 1 mm hacia palatino del perfil de emergencia del diente contiguo; M-D: respetar la distancia de 1,5mm respecto al diente contiguo y A-C: sumergir el implante 1 mm apicalmente en relación a la unión cementoadamantina de los dientes adyacentes. Grunder y cols. (Grunder y cols., 2005) consideraron que era de particular relevancia dejar al menos 2 mm de hueso en la porción vestibular al implante, para compensar la posible reabsorción por el restablecimiento del ancho biológico en sentido horizontal. Funato y cols. (Funato y cols., 2007)

también han determinado que una posición hacia palatino de los implantes inmediatos conllevaría un resultado estético exitoso.

Como hemos visto en el párrafo anterior, los estudios que describen la colocación tridimensional de los implantes inmediatos determinan que deben ser posicionados hacia palatino y asegurando un espacio interproximal de 1 a 2 mm. Al colocar los implantes en los alveolos postextracción, es importante controlar la inclinación axial, para evitar el contacto con la fina pared vestibular. Los implantes que se han colocado en una posición más vestibulizada se han asociado con resultados estéticos negativos (Evans y Chen, 2008). Encontrando tres veces mayor probabilidad de recesiones gingivales en implantes vestibulizados que palatinizados.

En cuanto a la colocación del implante en sentido apico-coronal, en una revisión actual de la literatura (Weigl y Strangio, 2016) se describen distintas posiciones: 0,5 mm por encima de la cresta ósea, yuxtaósea y hasta 2 mm por debajo de la cresta ósea. La colocación subcrestal (2 mm) fue recomendada por Degidi y cols. (Degidi y cols., 2014), junto con la utilización de pilares con cambio de plataforma. De Rouck y cols. (De Rouck y cols., 2008) recomendaron la colocación del implante 1 mm subcrestalmente utilizando pilares sin cambio de plataforma. La metodología de este estudio resultó en una mayor pérdida ósea a los 12 meses de seguimiento, aunque no tuvo influencia significativa en los resultados estéticos a nivel clínico. El protocolo de colocación yuxtaóseo fue recomendado por Canullo y cols. (Canullo y cols., 2009), quienes obtuvieron mejores resultados con esta metodología que con implantes colocados subcrestalmente. El único estudio que especificó una colocación supracrestal fue el de Pieri y cols. (Pieri y cols., 2011), debido al uso de un implante con cuello pulido. La revisión de la literatura (Weigl y Strangio, 2016), anteriormente citada, recomienda siempre que sea posible una colocación yuxtaósea del implante dental, y si un implante necesita colocarse en una posición más apical para lograr una mayor estabilidad primaria, debe utilizarse un implante con cambio de plataforma. El uso de implantes yuxtaóseos con cambio de plataforma resultó, según esta revisión, en el mejor resultado estético y de mantenimiento de los tejidos óseos, independientemente del biotipo gingival presente en el paciente.

Hemos visto como la posición tridimensional del implante dental y el mantenimiento del tejido blando periimplantario tienen un papel fundamental en el resultado estético final en implantología inmediata, así como el estado de la pared vestibular ósea del alveolo postexodoncia. El estudio de Kan y cols. (Kan y cols., 2007) investigó la morfología de los defectos óseos de la pared vestibular de los alveolos postexodoncia y sus efectos sobre las recesiones gingivales en implantología inmediata. La morfología de los defectos vestibulares se clasificó en: defectos V, U y UU, según el tipo de sondaje óseo que presentaban. Un defecto V es aquel donde el mismo sólo puede ser sondado en vestibular; un defecto en U es aquel que se extiende por mesial y distal del diente ausente; y un defecto UU es aquel donde el defecto se extiende a las zonas mesial y distal de los dientes contiguos. El estudio encontró una incidencia de recesiones gingivales en el 100% de los casos en defectos tipo UU, en el 42,7% de los casos en defectos tipo U y en el 8,3% de los casos en defectos tipo V.

1.5. Biomateriales utilizados en la colocación de implantes dentales

Urist (Urist, 1988) define los biomateriales como aquellas sustancias o una combinación de las mismas, de origen natural o sintético, que durante un período indeterminado de tiempo pueden sustituir en todo o en parte una técnica de tratamiento (ampliación o sustitución de cualquier tejido, órgano o función corporal).

Para la correcta selección del biomaterial más apropiado en cada situación clínica, resulta fundamental conocer la estructura celular de los componentes del tejido óseo. El tejido óseo maduro está compuesto por una parte inorgánica, que se corresponde con el 70% del volumen total y por una parte orgánica, correspondiente al 30% restante, que está principalmente compuesta por colágeno tipo I (Ohgushi y Caplan, 1999; Weiner y cols., 1999). A partir de la célula mesenquimatosa, diversos factores influyen en el desarrollo del osteocito o célula ósea madura. El tejido osteoide se considera una estructura en proceso de formación, ya que no está compuesto por una estructura mineral y puede convertirse en tejido fibrótico ante la agresión de factores externos, como los micromovimientos durante la fase de osteointegración del implante.

El biomaterial ideal debe presentar propiedades osteogénicas (formación ósea mediada por osteoblastos), osteoinductoras (estimulación de los procesos de regeneración ósea) y osteoconductoras (función de andamiaje para la estabilización del coágulo y el inicio de la angiogénesis). Los biomateriales deben ser también biocompatibles, garantizar la homeostasis tisular y ser sustituidos por hueso neoformado (King y cols., 1998; Artzi y cols., 2004).

Los biomateriales pueden ser clasificados respecto a la función que desarrollan en el paciente como barreras mecánicas y sustitutos óseos.

1.5.1. Barreras mecánicas

La cicatrización del tejido óseo lesionado generalmente lleva a la formación de un tejido que difiere de la morfología o función del tejido original, en un proceso denominado reparación. La regeneración tisular es un término utilizado para describir la cicatrización donde existe la restauración total de la morfología y función de los tejidos. Por tanto, la curación del tejido óseo puede producirse de dos maneras: por reparación o regeneración (Lynch, 1992; Ten Cate, 1994).

La reabsorción ósea alveolar tras la extracción del diente es una condición inherente al proceso de curación. Se acelera en los primeros seis meses después de la extracción y continúa con una remodelación gradual que incluye cambios en el tamaño y forma, alrededor del 40% de la altura y 60% de la anchura (Araújo y Lindhe, 2009). La reducción de la altura y la anchura de la cresta alveolar es progresiva e irreversible y puede hacer difícil la colocación del implante, especialmente en el maxilar anterior, donde el volumen óseo es importante para la estética y funcionalidad. La curación temprana del alveolo post-extracción hace que disminuya el hueso alveolar de 2 a 4 mm horizontalmente y verticalmente 1 mm. Este cambio es dependiente del tiempo, ya que a finales del primer año post-extracción, se produce una pérdida de aproximadamente 6 mm a nivel vestibular (Iasella y cols., 2003).

La ubicación ideal y la restauración de los implantes dentales depende de la presencia de un volumen óseo adecuado y de calidad en el sitio desdentado. La pérdida de hueso alveolar puede resultar de la extracción de dientes, infección, trauma, u otra patología y puede llevarnos a la colocación de implantes en posiciones y angulaciones desfavorables (Kaufman y Wang, 2003). La morfología del defecto óseo es un factor importante en la selección

del método para el aumento de la cresta del reborde alveolar (Misch y Dietsch, 1993). Los defectos pueden ser clasificados de acuerdo a Seibert y Cohen como horizontal, vertical, o una combinación de ambos (Seibert y Cohen, 1987); una combinación de ambos ofrece una predictibilidad muy escasa (Kaufman y Wang, 2003).

La aplicación de barreras físicas con el objetivo de regenerar defectos óseos fue descrito por primera vez por Dahlin y cols. (Dahlin y cols., 1988), denominándose regeneración ósea guiada (ROG). La ROG se basa en el principio de células selectivas utilizando membranas para prevenir la migración de células epiteliales y para guiar la proliferación de células osteogénicas (Dahlin y cols., 1988).

La ROG se ha utilizado como tratamiento para las deformidades del reborde alveolar, defectos óseos asociados a los implantes y en la prevención de las deformidades después de la exodoncia de un diente (Seibert y Nyman, 1990; Buser y cols., 1993; Mecall y Rosenfeld, 1996; Fiorellini y Nevins, 2003; Chiapasco y cols., 2006).

La ROG simultánea, o por etapas, ha ganado su aceptación como una parte integral de la implantología en el aumento de la cresta alveolar reabsorbida. Los estudios realizados sobre la supervivencia de implantes a largo plazo en hueso regenerado mostraron que las tasas de supervivencia de los implantes colocados en hueso regenerado eran tan altas como las reportadas en hueso nativo (Buser y cols., 1996, Fugazzotto, 1997; Fugazzotto, 2005; Fiorellini y cols., 1998; Lorenzoni y cols., 1998).

La ROG simultánea, en particular, adquirió un gran interés, ya que podría reducir el tiempo de tratamiento hasta en seis meses. Estudios en animales, así como estudios clínicos en humanos han demostrado que el resultado es predecible con ROG, aunque depende de varios requisitos previos, como son: la estabilización de la herida a través de la estabilidad primaria del implante, la ausencia de micromovimiento de la membrana, la creación y el mantenimiento del espacio óseo regenerado, la prevención de la invasión de células indeseables al tejido blando y un período de curación suficientemente largo (Dahlin y cols., 1989; Dahlin y cols., 1991; Dahlin y cols., 1995; Palmer y cols., 1994; Hermann y Buser, 1996).

El éxito de los procedimientos de regeneración ósea guiada depende en gran medida de la estabilización y protección del coágulo sanguíneo. Un correcto manejo de los tejidos blandos es crucial para este propósito, permitiendo una adecuada revascularización del injerto (Krüger, 1982; Frame y cols., 1982), y desempeñando un papel importante en el resultado estético de la fase reconstructiva (Batista y Batista, 2001; Gomez-Roman, 2001). El logro de los objetivos anteriores, puede verse afectado por limitaciones quirúrgicas, como un menor espesor del tejido blando, que puede aumentar el riesgo de perforaciones accidentales o dehiscencias. Las mismas incrementan el riesgo de exposición del injerto y la pérdida de partículas de biomaterial cuando son colocados (Krüger, 1982; Allen y cols., 1985).

Por todo esto, una gran variedad de biomateriales y membranas se han utilizado en regeneración ósea guiada, para inhibir la migración apical del epitelio y la penetración del tejido conectivo gingival y por tanto, permitir la regeneración del hueso alveolar (Nevins y Mellonig, 1992). La literatura indica que desde un punto de vista clínico e histológico podemos lograr mejores resultados si utilizamos membranas o barreras físicas; y estos buenos resultados se pueden conseguir tanto si aplicamos membranas reabsorbibles como no reabsorbibles (Zitzmann y cols., 2001; Gelb, 1993; Zitzmann y cols., 1997; Lundgren y cols., 1994; Mellonig y cols., 1998). Las membranas reabsorbibles son aquellas que son absorbidas por el organismo, en períodos variables, siendo sustituidas en su totalidad; mientras que las no reabsorbibles permanecen intactas, sin sufrir degradación o absorción.

Varios estudios demostraron que las membranas expuestas pueden ser colonizadas por bacterias, y que existe una relación inversa entre la formación ósea y la colonización bacteriana de la membrana (Nowzari y cols., 1996; Machtei, 2001; Rossa y cols., 2006). Por lo tanto, una barrera ideal debería ser de un material menos susceptible a la exposición de la membrana y/o que no pueda ser colonizado por bacterias significativamente periodontopatogénicas cuando se expone a la cavidad oral. Además, una membrana que favorezca el aumento en la anchura y el grosor del tejido queratinizado podría ser ventajosa (Borges y cols., 2009).

Barreras no reabsorbibles

El material con función de membrana o barrera más estudiado en la literatura científica está compuesto por politetrafluoruroetileno expandido, el cual es un material inerte y no reabsorbible. Está compuesto por moléculas de fluorocarbono de alto peso molecular, lo que garantiza su indisolubilidad en el período en el que permanece en el interior del organismo y la respuesta de tipo cuerpo extraño inducida es mínima.

La principal ventaja de este tipo de membranas radica en sus propiedades mecánicas, logrando prevenir el colapso de los tejidos blandos, posibilitando un volumen constante bajo la membrana que estabiliza el coágulo sanguíneo existente (Pinho y cols., 2006). Las membranas de PTFE-e pueden obtener una ganancia ósea vertical asociada a la instalación de implantes simultánea, evitando así tiempos de tratamiento más prolongados (Canullo y Malagnino, 2008).

Aunque el procedimiento de ROG con membranas de politetrafluoruro de etileno expandido (PTFE-e) es muy predecible, su principal desventaja radica en la posibilidad de sufrir contaminación bacteriana. La reacción inflamatoria del área afectada puede acarrear la remoción temprana de la membrana (Becker y cols., 1994) con la consiguiente reducción en el volumen de hueso nuevo formado (Simion y cols., 1996; Fritz y cols., 1996). Otra desventaja inherente en este tipo de membranas, al estar compuestas por material no reabsorbible, es la necesidad de una segunda cirugía para su remoción (figura 9).

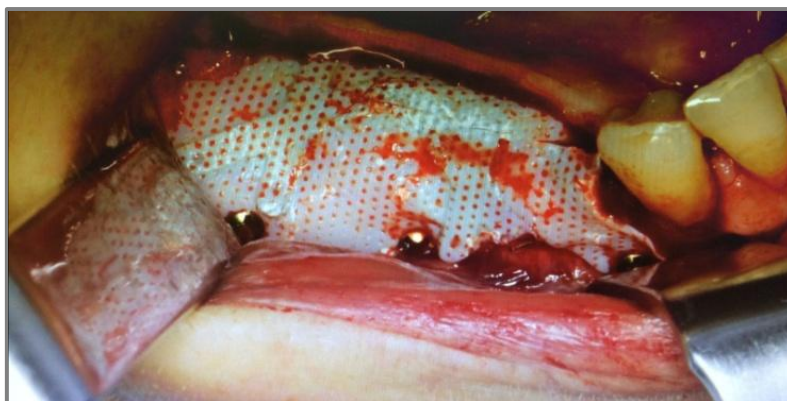

Figura 9: Uso clínico de una membrana no reabsorbible para tratamiento de defectos verticales.

Barreras reabsorbibles

Las membranas reabsorbibles tienen dos condiciones inherentes a sus propiedades físicas: la primera, sufren reabsorción y degradación macromolecular mediante la asociación de hidrólisis y degradación enzimática; la segunda, su reabsorción biológica necesita de una eliminación total de los productos de degradación sin efectos residuales locales (Sandberg y cols., 1993).

Este tipo de membranas fue desarrollado con el objetivo de suprimir la necesidad de realizar un segundo procedimiento quirúrgico para retirar la membrana colocada. Las membranas reabsorbibles pueden tener distintas composiciones: ácido poliláctico, ácido poliglicólico y de colágeno bovino o porcino (Kellomäki y cols., 2000; Lee y cols., 2001).

El colágeno presenta una baja antigenicidad y biocompatibilidad superior a otros polímeros naturales (Lee y cols., 2001). Para retardar la absorción temprana de las membranas de colágeno se utilizan agentes de unión cruzada, como el glutaraldehído, formaldehído y compuestos poliepoxi, o tratamiento físico con irradiación de rayos gamma o ultravioleta.

El ácido poliláctico y poliglicólico son materiales poliméricos sintéticos, los cuales sufren degradación debido a los procesos de hidrólisis, otorgando como producto final sustancias químicas comunes para los procesos metabólicos normales. Durante este proceso de degradación, este tipo de membranas pierden su integridad mecánica y se quiebran en fragmentos, provocando una respuesta tisular local que puede conllevar una posible reabsorción ósea (Simion y cols., 1994). El proceso de reabsorción de la membrana sintética colocada comienza, como norma general, después de cuatro a seis semanas y se completa después de ocho meses, aproximadamente (Simion y cols., 1996).

La formación ósea obtenida con membranas reabsorbibles viene determinada por dos factores principales: la capacidad de creación de espacio para la regeneración ósea y el período de actuación, manteniéndose la integridad de la membrana. La resistencia del material reabsorbible parece no ser suficiente por sí solo para mantener el espacio adecuado para el mantenimiento del coágulo sanguíneo, imprescindible en toda regeneración ósea, por lo que se recomienda el uso concomitante de sustitutos óseos bajo la membrana para evitar que colapse en el defecto (Meloni y cols., 2017).

Además, conforme evoluciona el proceso de degradación de la membrana, la misma va perdiendo su capacidad para mantener el espacio (Sandberg y cols., 1993). Simion y cols. (Simion y cols., 1996) describieron la imposibilidad de encontrar restos de membrana reabsorbible a los seis meses de su colocación. Sin embargo, actualmente se están obteniendo resultados regenerativos excelentes con el uso de membranas reabsorbibles de colágeno nativo en defectos horizontales severos (Meloni y cols., 2017), aunque en defectos óseos con componente vertical el uso de membranas no reabsorbibles resulta imprescindible para obtener una correcta regeneración ósea (Urban y cols., 2014) (figura 10).

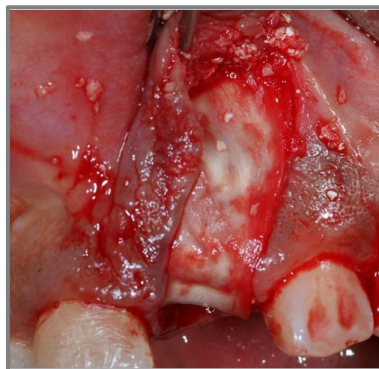


Figura 10: Uso clínico de una membrana reabsorbible para el tratamiento de defectos horizontales.

1.5.2. Sustitutos óseos

Los diferentes sustitutos óseos utilizados en implantología pueden ser clasificados según su origen en:

- *Autoinjerto*: obtenido y utilizado en el mismo individuo, puede ser de origen intraoral o extraoral.
- *Alloinjerto*: obtenido de individuos de la misma especie, pero genéticamente diferentes.
- *Xenoinjerto*: obtenido de una especie diferente a la humana.
- *Materiales aloplásticos*: obtenidos sintéticamente o a partir de materiales presentes en la naturaleza.

El sustituto óseo ideal debe poseer propiedades osteogénicas, osteoinductivas, y osteoconductoras. Desafortunadamente, todas estas propiedades únicamente se han encontrado en el injerto autógeno que está

disponible sólo en cantidades limitadas y su adquisición se asocia con una considerable morbilidad post-quirúrgica (Fotek y cols., 2009).

La utilización de sustitutos óseos bajo las membranas en regeneración ósea guiada se realiza con el objetivo de mantener el espacio creado debajo de las mismas, evitando el colapso de las barreras hacia el interior del defecto, lo que podría impedir una regeneración ósea completa. Los sustitutos óseos actúan como andamiaje, favoreciendo la angiogénesis y la migración celular; además, pueden actuar como transportadores de factores de crecimiento óseo (Al Ruhaimi, 2001).

Aloinjerto óseo

Los aloinjertos óseos, tanto el aloinjerto óseo liofilizado desmineralizado (DFDBA) como el aloinjerto óseo liofilizado mineralizado (FDBA), están entre los materiales más investigados en implantología bucal y regeneración ósea guiada. Aunque tanto DFDBA como FDBA tienen propiedades osteoconductoras, sólo DFDBA ha demostrado tener poder osteoinductivo (Urist, 1971). El potencial osteoinductivo de DFDBA está relacionado con la cantidad de proteínas morfogenéticas óseas (BMPs) que permanecen presentes en su composición después del procesamiento industrial que se lleva a cabo para su comercialización. Las BMPs presentes en DFDBA estimulan la diferenciación de las células mesenquimales en osteoblastos. Shigeyama y cols. (1995) detectaron BMP-2, BMP-4 y BMP-7 en la composición comercial de matriz ósea desmineralizada. Schwartz y cols. (Schwartz y cols., 1996) probaron en su estudio DFDBA de distintas casas comerciales, de seis bancos de hueso diferentes y encontraron que la mayoría de los sustitutos óseos estudiados eran capaces de inducir formación de hueso ectópico cuando se colocaban en el músculo de un modelo animal, mientras que otros no inducían hueso nuevo en absoluto. Las BMPs en DFDBA pueden ser activas o inactivas como resultado de una serie de factores, lo que puede llevar a una pérdida de su potencial osteoinductivo si las BMPs son inactivadas durante su procesamiento (Schwartz y cols., 1996, Schwartz y cols., 1998). Aunque la ausencia de BMPs en DFDBA provocaría la supresión de su poder osteoinductivo, se ha demostrado que la adición de BMP-2 restaura de nuevo la naturaleza osteoinductiva (Schwartz y cols., 1998b). Además, un

osteopromotor, tal como un derivado de la matriz del esmalte, aumentaría el potencial osteoinductivo de DFDBA (Boyan y cols., 2000).

Aunque FDBA tiene el mismo contenido de BMPs en su matriz orgánica, no tiene esta misma capacidad osteoinductiva. La desmineralización llevada a cabo por los osteoclastos es necesaria para liberar las BMPs de la matriz mineralizada presente en el FDBA y, debido a que no existen osteoclastos en zonas fuera del marco óseo, las BMPs permanecen atrapadas en las partículas mineralizadas; por lo tanto, no se induce formación de hueso ectópico (Zhang y cols., 1997).

FDBA puede proporcionar un andamiaje para la futura regeneración ósea mejor que DFDBA, logrando un mejor mantenimiento del espacio creado y por tanto tiene mayor potencial osteoconductor (Piattelli y cols., 1996). Cuando se utiliza FDBA como material de injerto, los osteoclastos descomponen el contenido mineral hasta que todo el material injertado se encuentra desmineralizado, es entonces cuando las proteínas osteoinductivas están disponibles para inducir nueva formación ósea. Con DFDBA, el proceso de desmineralización inicial no es necesario, ya que las proteínas osteoinductivas solubles están disponibles inmediatamente después de su implantación.

Hueso bovino inorgánico

El hueso bovino inorgánico se ha utilizado durante más de 20 años en el campo de la implantología bucal, demostrando ser un biomaterial adecuado en procedimientos de aumento óseo (figura 11). Los estudios clínicos e histológicos han demostrado la eficacia de este biomaterial con propiedades osteoconductoras (Hämmerle y cols., 2008; Artzi y Nemcovsky, 1998; Berglundh y Lindhe, 2007; Skoglund y cols., 1997).

Se ha demostrado que las partículas de hueso bovino inorgánico están bien integradas con el hueso regenerado en estudios de alveolos post-exodoncia así como en estudios de aumentos de la cresta alveolar, tanto en animales (Artzi y cols., 2003; Hockers y cols., 1994; Berglundh y Lindhe, 2007) como en estudios clínicos en humanos (Hämmerle y cols., 2008; Artzi y Nemcovsky, 1998, Skoglund y cols., 1997, Artzi y cols., 2001)

Meijndert y cols. (Meijndert y cols., 2005) observaron una excelente osteointegración y mantenimiento del nivel óseo crestal cuando la colocación

del implante se combinó con un aumento óseo utilizando hueso bovino inorgánico como biomaterial de injerto óseo.

Un estudio de experimentación animal (Berglundh y Lindhe, 1997) en el que se utilizó hueso bovino inorgánico para resolver los defectos de tipo dehiscencia artificialmente creados alrededor de los implantes, se observó que el contacto hueso-biomaterial ascendía hasta aproximadamente el 85% de la superficie total del injerto realizado. Carmagnola y cols. (Carmagnola y cols., 2003) informaron que sólo el 40% de las partículas totales del hueso bovino inorgánico utilizado en su estudio estaba en contacto íntimo con el tejido óseo; sin embargo, a nivel clínico, la cantidad y calidad de los sitios injertados permitieron la colocación exitosa del implante.

Becker y cols. (Becker y cols., 1998) informaron que las partículas de hueso bovino inorgánico colocadas en alveolos post-extracción estaban presentes después de 3-7 meses. Sin embargo, se ha demostrado que esta tasa lenta de reabsorción no inhibe la formación continua de hueso, la cual mejora progresivamente (Artzi y cols., 2003). De igual manera, esta lenta tasa de reabsorción que encontramos en este tipo de sustituto óseo puede ser beneficiosa para el mantenimiento del volumen de tejido blando a medio y largo plazo.

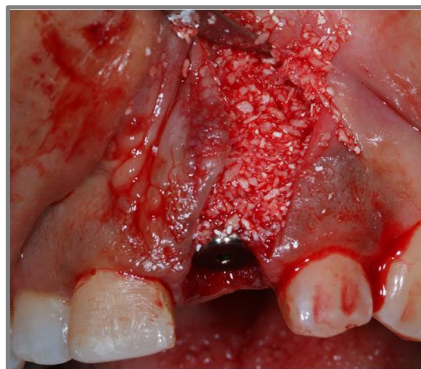

Figura 11: Uso clínico de un xenoinjerto bovino en regeneración ósea guiada.

Vidrio bioactivo

El vidrio bioactivo es un material que ha demostrado no sólo ser biocompatible (Hench y Wilson, 1986), sino también desempeñar un papel positivo en la osteogénesis (Schepers y cols., 1991). Por estas razones, el vidrio bioactivo es un material adecuado para los procedimientos de regeneración ósea guiada. El mecanismo por el cual la osteogénesis es

promovida por el vidrio bioactivo ha sido descrita por Schepers y cols. (Schepers y cols., 1991). Estos autores relatan que cuando el vidrio bioactivo es implantado se produce la formación inmediata de un gel de sílice, sobre el cual se forma otra capa, con una base de fosfato de calcio a partir del calcio y el fósforo presentes en el material, debido a la interacción con los fluidos tisulares. Esa capa de calcio y fósforo tiene el efecto de un agente adhesivo, siendo química y estructuralmente semejante a la composición mineral del hueso (Hench y Wilson, 1986). Las capas bioactivas producidas sobre las partículas permiten no solo una superficie biocompatible con la colonización de las células osteoprecursoras libres en el medio quirúrgico (Wilson y Low, 1992), sino también la capacidad de adherirse al tejido blando (Hench y Wilson, 1984). Los resultados obtenidos en estudios de experimentación animal han indicado su potencial en regeneración ósea debido a la capacidad del material para adherirse al colágeno gingival, lo que potencialmente podría limitar la migración apical del epitelio (Wilson y Low, 1992). Se ha demostrado que las partículas de vidrio bioactivo de tamaño pequeño favorecen la osteogénesis en diversos procedimientos quirúrgicos orales, tales como cirugía periapical, quistectomía, alveolos post-extracción y defectos de la cresta alveolar (Schepers y cols., 1993).

Trifosfato de calcio

El trifosfato cálcico es un material totalmente sintético, altamente poroso (alrededor del 90% de su composición) y con un diámetro de partícula que varía entre 400 y 1000 μ m. Este material tiene potencial osteoconductor, aunque carece de factores de crecimiento y componentes celulares, por lo tanto, no tiene propiedades osteoinductivas (figura 12).

El trifosfato cálcico sirve como andamiaje para la neoformación y deposición ósea durante el proceso de regeneración. La estabilidad mecánica del área injertada es mantenida debido a un patrón de reabsorción lento, que logra un mantenimiento en el tiempo del volumen creado.

Este biomaterial ha demostrado en diversos estudios ser reabsorbible y capaz de apoyar la formación de hueso nuevo, tanto en modelos animales (Fujita y cols., 2003; Artzi y cols., 2004; Jensen y cols., 2006; Schwarz y cols., 2007) como en estudios clínicos en humanos (Zerbo y cols., 2001; Thompson y

cols., 2006). Ha demostrado un comportamiento óptimo en procesos de regeneración ósea sin el uso de membranas adicionales en pacientes sometidos a elevación del suelo sinusal y eliminación de quistes mandibulares (Zijderveld y cols., 2005). También se ha estudiado su combinación con plasma rico en plaquetas o colágeno tipo I para promover la regeneración ósea y acortar los tiempos de tratamiento (Wiltfang y cols., 2003; Zou y cols., 2005).

Aún teniendo unos resultados prometedores, sigue tratándose de un biomaterial de reciente desarrollo y tiempos de seguimiento limitados, por lo que es necesario una mayor cantidad de estudios clínicos controlados para verificar su potencial en técnicas de regeneración ósea guiada.

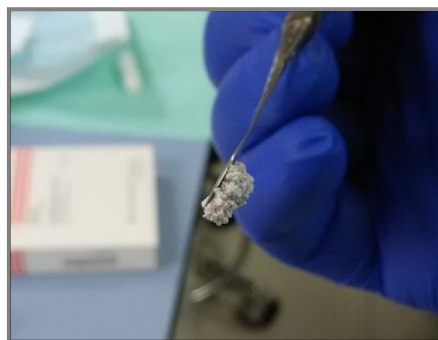


Figura 12: Manejo clínico del trifosfato cálcico.

1.6. El concepto de cambio de plataforma.

Es conocido que el nivel de la cresta ósea es un factor determinante para el posicionamiento de los tejidos blandos periimplantarios y, en consecuencia, para el equilibrio y la armonía de la sonrisa, especialmente en el frente anterior.

La presencia del espacio biológico, imprescindible para la acomodación de los tejidos blandos alrededor de los implantes dentales, fue estudiada por Berghlund y Lindhe (Berghlund y Lindhe, 1997). De igual manera, Gargiulo y cols. (Gargiulo y cols., 1961) estudiaron la presencia del espacio biológico periimplantario, el cual se encuentra inmediatamente por encima, en sentido coronal, de la cresta ósea que rodea a la parte superior del implante. Se compone de: inserción conectiva ($1,5 \pm 0,5\text{mm}$), epitelio de unión ($1,5 \pm 0,5\text{mm}$) y surco periimplantar ($0,5 \pm 1,0\text{mm}$).

Apoyándose en los conocimientos aportados por los estudios anteriores, se recomendó que la plataforma del implante se situará a 2,5-3 mm de la posición ideal del contorno gingival vestibular permitiendo la acomodación de los tejidos en los 3 mm coronales a la cresta ósea, dejando el espacio suficiente para la

formación de un nuevo espacio biológico (conectivo, epitelio de unión y surco periimplantario) por encima de la unión pilar-implante.

La ausencia de la papila interproximal presenta una serie de consecuencias estéticas y fonéticas, además de propiciar la acumulación de alimentos entre los dientes. La presencia de cresta ósea interproximal posee una relación directa con la existencia de papilas, tal como fue demostrado por Tarnow y cols. (Tarnow y cols., 1992). En su estudio observan que cuando el punto de contacto estaba a una distancia de 5 mm respecto a la cresta ósea, la papila estaba presente en casi el 100% de los casos; con la distancia de 6 mm, la papila estaba presente en alrededor del 50% de los casos; pero la papila no estaba presente en la mayoría de las situaciones en que la distancia era igual o mayor a 7mm. En el caso de implantes cercanos a los dientes, el factor determinante para la presencia de papila sería el nivel óseo alrededor de la superficie de la raíz natural (Grunder y cols., 1996).

Touati y cols. (Touati y cols., 2005) realizaron un estudio en el que utilizaron un componente protésico que debido a su concavidad producía un aumento del volumen de los tejidos blandos alrededor del tercio más apical del componente protésico. A la luz de estos hallazgos se estudió la idea de utilizar componentes protésicos de diámetro menor, posicionados sobre una plataforma de diámetro más amplio con el objetivo de minimizar el remodelado tisular, recibiendo el nombre de “cambio de plataforma” (figura 13).

Son muchos los estudios que han encontrado resultados satisfactorios a la hora de utilizar implantes con “cambio de plataforma” (Degidi y cols., 2008; Canullo y Rasperini, 2007; Cappiello y cols., 2008; Calvo-Guirado y cols., 2007; Rodríguez-Ciurana y cols., 2009). Todos ellos coinciden en que el “cambio de plataforma” es un método sencillo y eficaz para prevenir la pérdida ósea alrededor de los implantes dentales, manteniendo las papilas y ayudando a lograr un resultado estético satisfactorio. Además, el uso de esta técnica permite colocar implantes dentales más cercanos tanto a dientes como a implantes dentales. Novaes y cols. (Novaes y cols., 2006) demostraron que no había diferencias estadísticamente significativas en los niveles de pérdida ósea cuando los implantes con conexión cono morse y “cambio de plataforma” fueron colocados a distancias de 1, 2 ó 3 mm entre los mismos.

Cuando un implante entra en función, sufre un remodelado óseo debido a la concentración de fuerzas en su plataforma, es decir, se produce un proceso inflamatorio alrededor de la interfase pilar/implante, lo que conlleva una pérdida ósea (Abrahamsson y cols., 1997; Chang, 2008). Por este motivo la teoría más aceptada para explicar los buenos resultados obtenidos con los implantes con “cambio de plataforma” se basa en alejar el *gap* o espacio existente entre el pilar protésico y el implante dental de la cresta ósea, minimizando al máximo así el proceso de remodelado óseo esperado.

Las revisiones sistemáticas más actuales (Strietzel y cols., 2015; Santiago y cols., 2016; Hsu y cols., 2017) sobre este tema coinciden en que el uso de implantes con “cambio de plataforma” parece minimizar la pérdida ósea; aún así es preciso estudios con un mayor tiempo de seguimiento (superior a los 5 años) y definir correctamente cuál es la distancia ideal de separación entre el hombro de la plataforma del implante y el pilar protésico.

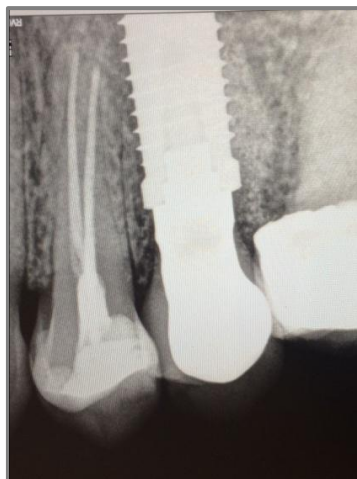

Figura 13: Radiografía de un implante con “cambio de plataforma”.

1.7. Procedimiento quirúrgico en implantología inmediata

1.7.1. Metodología clínica para obtener la desinfección del alveolo dental

El número de patógenos que quedan en la zona infectada depende de la capacidad del cirujano para desbridar correctamente la zona, disminuyendo así al máximo el número de microorganismos potencialmente patógenos en el alveolo. El desbridamiento se refiere a la eliminación de bacterias y sus irritantes por medio de legrado con curetas del lecho alveolar, utilización de gasas empapadas en clorhexidina e irrigación copiosa.

Jofre y cols. (Jofre y cols., 2012) mostraron resultados satisfactorios en la colocación de implantes inmediatos para el reemplazo de dientes en alveolos infectados, afirmando que este procedimiento puede ser exitoso si se llevan a cabo ciertas medidas pre y postoperatorias. Estas medidas incluyen la administración de antibióticos, desbridamiento del tejido infectado, antisepsia y una correcta estabilidad primaria del implante.

Se han utilizado diferentes agentes microbianos en el campo de la Odontología, entre los que se incluyen:

- **Peróxido de hidrógeno:** se utilizó como líquido irrigante junto con el hipoclorito de sodio y fue introducido por Grossman en 1941 (Grossman y Meiman, 1941). Las burbujas de oxígeno se elevan hasta la apertura del acceso, llevando consigo los detritos sueltos. Este producto químico produce la disolución de algunos tejidos y la destrucción bacteriana.

Los mecanismos de acción del peróxido de hidrogeno son:

- Físico: produce burbujas al entrar en contacto con los tejidos y ciertos productos químicos; estas burbujas expulsan los restos fuera de la cavidad donde se encuentra.

- Químico: liberando oxígeno que destruye los microorganismos anaerobios estrictos. Este sistema es muy recomendable para la irrigación de conductos de aquellos dientes que han permanecido abiertos para drenar, ya que la efervescencia desprende las partículas de alimentos así como otros restos que puedan haber quedado alojados en los conductos. Al ser un disolvente más débil, el peróxido afecta menos a los tejidos periapicales. Por consiguiente será el irrigante de elección cuando se produzcan perforaciones en las raíces o el suelo de la cámara durante el tratamiento o cuando destruyamos la constricción apical y se produzca una pericementitis intensa.

El peróxido de hidrógeno es eficaz contra bacterias debido a su acción oxidante. Se ha demostrado que suprime bacterias como *Aggregatibacter actinomycetemcomitans* cuando es utilizado para la irrigación subgingival (Quirynen y cols., 2002). El peróxido de hidrógeno y el hipoclorito de sodio representan un desinfectante dental tradicional ampliamente utilizado para reducir la acumulación de biopelícula en prótesis removible (Burgers y cols., 2008).

No se han realizado estudios de control hasta ahora que hayan evaluado la capacidad del peróxido de hidrógeno para llevar a cabo la desinfección de alveolo postextracción con lesión apical. Se necesitan más estudios para comprender la eficacia de este agente.

- **Suero o solución salina:** ha sido recomendada por algunos investigadores, como un líquido irrigador que minimiza la irritación y la inflamación de los tejidos. En concentración isotónica, la solución salina no produce daños conocidos en el tejido y se ha demostrado que expelle los detritos de los conductos con tanta eficacia como el hipoclorito de sodio. Produce gran desbridamiento y lubricación. Esta solución es susceptible de contaminarse con materiales biológicos extraños por una manipulación incorrecta antes, durante y después de utilizarla. La irrigación con solución salina sacrifica la destrucción química de la materia microbiológica y la disolución de los tejidos mecánicamente inaccesibles. Algunos autores concluyen que el volumen de irrigante es más importante, que el tipo de irrigante, y recomiendan el uso de una solución compatible biológicamente tal como la solución salina, pero ésta tiene poco o ningún efecto químico y depende solamente de su acción mecánica, para remover materiales del conducto radicular o de alveolos postextracción. En general esta sustancia es la más suave con el tejido dentro las soluciones de irrigación. El efecto antibacteriano y su disolución de tejido son mínimas si se compara con el peróxido de hidrógeno, o el hipoclorito de sodio (Montoya-Salazar, 2015).

- **Clorhexidina:** se sabe que la eficacia de las formulaciones de enjuagues bucales con clorhexidina depende de la concentración de clorhexidina, entre otros factores tales como el tiempo de uso y la frecuencia con la que se utiliza (Cumming y Loe, 1973; Lang y Ramseier-Grossmann, 1981; Jenkins y cols., 1994). El aumento de la dosis de clorhexidina reduce la formación de placa y previene la inflamación gingival. Sin embargo, el aumento de la dosis de clorhexidina también aumentará la probabilidad de aparición de efectos secundarios; como pigmentación dental, disgeusia y erosión de la mucosa (Flötra y cols., 1971). Estos posibles efectos secundarios se reducen al máximo cuando la clorhexidina se aplica de manera local para la descontaminación del lecho alveolar. Sin embargo, la clorhexidina puede tener efectos deletéreos sobre las células eucariotas humanas. Esta posible toxicidad celular se ha

demostrado en varios estudios *in vitro* (Cline y Layman 1992, Pucher y Daniel, 1992, Mariotti y Rumpf, 1999). El daño celular inducido por la clorhexidina *in vitro* parece ser dependiente de la concentración y del tiempo, apareciendo en distintos tipos de células (fibroblastos, células endoteliales y osteoblastos), y se manifiesta en concentraciones muy por debajo de las utilizadas en la práctica clínica (Giannelli y cols., 2008). Por estos estudios *in vitro* se ha sugerido que la aplicación directa de clorhexidina durante el tratamiento quirúrgico podría interferir negativamente con la fase de curación temprana. Sin embargo, clínicamente, la aplicación de clorhexidina durante procedimientos quirúrgicos orales no parece interferir con la cicatrización (Yengopal y Mickenautsch, 2012; De Waal y cols., 2013). Incluso se ha demostrado que la aplicación de gel de clorhexidina directamente dentro del alveolo después de la extracción de los terceros molares incluidos puede reducir la incidencia de osteítis alveolar, sin aumentar la aparición de eventos adversos (Torres-Lagares y cols., 2006). Esto es válido incluso si se utilizan concentraciones de hasta el 1% (Rodríguez-Pérez y cols., 2013). Además su uso puede indicarse como un método preventivo para reducir las complicaciones microbianas cuando se usa de forma intraoperatoria en cirugía de implantes inmediatos. Lambert y cols. (Lambert y cols., 1997) examinaron el efecto de la clorhexidina intraoperatoria utilizándola a una concentración del 0,12%, obteniendo una reducción significativa en el número de complicaciones infecciosas (figura 14).

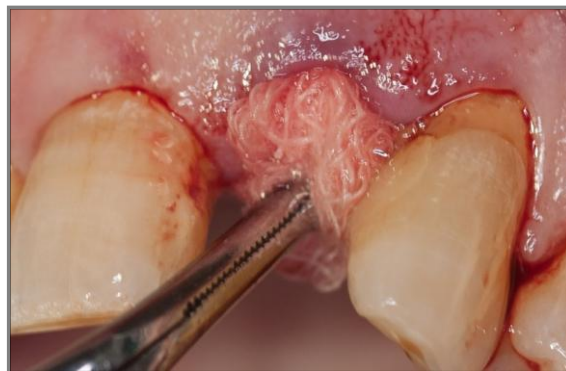


Figura 14: Utilización de gasa embebida en clorhexidina para la desinfección del alveolo post-extracción.

1.7.2. Cirugía sin colgajo o “flapless”

Los implantes dentales se colocan generalmente con una técnica quirúrgica que requiere levantar un colgajo a espesor total, con su correspondiente

reposicionamiento posterior y sutura del mismo. Este enfoque tradicional tiene varios inconvenientes: 1) disminución del suministro de sangre desde el periostio (Kim y cols., 2009; Lei y cols., 2013), que teóricamente pueden conducir a una mayor reabsorción ósea; peor postoperatorio del paciente, incluyendo dolor, sangrado y edema; 2) un tiempo quirúrgico más prolongado. En los últimos años, la cirugía sin colgajo (o “flapless”) se está convirtiendo cada vez más en un procedimiento clínico rutinario, obteniendo un resultado predecible con altas tasa de éxito (Wöhrle, 1998; Kan y Rungcharassaeng, 2003). Esta técnica se ve facilitada, en la actualidad, con el avance de los recursos de diagnóstico por imagen, como las tomografías computarizadas volumétricas con la tecnología de haz cónico y la utilización de software digital para la planificación de las cirugías de implantes dentales (Sclar, 2007).

La cirugía sin colgajo tiene distintas ventajas: desde el punto de vista del paciente, reduce el tiempo quirúrgico, disminuye el malestar reduciendo la hinchazón y el dolor. Por otro lado, acelera la cicatrización postquirúrgica al conservar la vascularización de los tejidos duros y blandos alrededor del lecho del implante; además, diversos estudios indican que esta cirugía menos traumática conlleva una menor reabsorción ósea (Tsoukaki y cols., 2013).

Sin embargo, la cirugía sin colgajo no está exenta de algunos riesgos debido a las limitaciones de nuestra visión del alveolo durante la cirugía. Un riesgo descrito en la literatura científica es la perforación vestibular o lingual/palatino de la cortical ósea; por lo tanto, la técnica requiere experiencia quirúrgica clínica avanzada (Campelo y Camara, 2002) para la selección apropiada de los casos clínicos (pacientes con suficiente remanente óseo tridimensional y encía queratinizada adecuada).

Varios estudios de experimentación animal obtienen mejores resultados, en cuanto a tasa de reabsorción ósea, en cirugías sin colgajo (Jeong y cols., 2007; You y cols., 2009); y, según algunos autores, el procedimiento sin colgajo es superior a los procedimientos tradicionales para mantener la morfología de los tejidos blandos que rodean a los implantes (Lee y cols., 2011). Estos hallazgos han sido corroborados recientemente por una revisión sistemática de la literatura (Weigl y Strangio, 2016) concluyendo que esta técnica obtiene resultados estéticos muy satisfactorios realizando una cirugía menos invasiva que con un abordaje tradicional (figura 15).

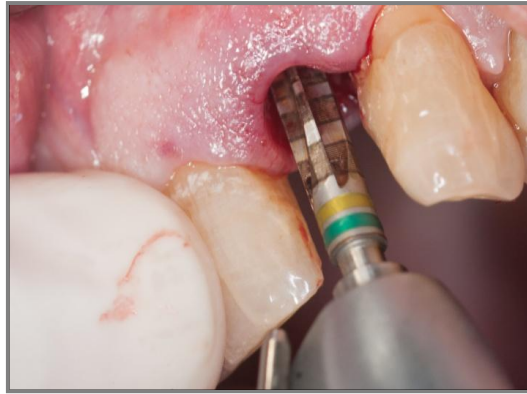

Figura 15: Realización de la secuencia de fresado para la colocación de un implante dental mediante cirugía sin colgajo.

1.7.3. Relleno del *gap* entre el implante y la pared alveolar

El relleno del *gap* (o espacio) existente entre el implante dental y la pared alveolar ha sido ampliamente estudiado en estudios de experimentación animal. Botticelli y cols. (Botticelli y cols., 2004) demostraron que los defectos creados artificialmente (de tamaños entre 1,25 y 2,25 mm) alrededor de un implante colocado inmediatamente se curó espontáneamente con hueso nuevo (figura 16). Estos mismos autores en 2006, observaron que los defectos artificialmente creados curaron de manera diferente que los espacios naturales que aparecen después de la colocación del implante. Se concluyó que los defectos creados cicatrizaron completamente, mientras que los espacios naturales se repararon en parte, no por completo. Por lo tanto, la extrapolación de los datos con respecto a la curación en los sitios donde los defectos fueron creados en comparación con los *gaps* o espacios naturales debe interpretarse con cautela, ya que pueden no representar la misma respuesta curativa.

Araújo y cols. (Araújo y cols., 2006) publicaron un estudio que demostraba consistentemente que en modelo animal canino, después de la colocación de implantes inmediatos con elevación de colgajo, el *gap* (<2 mm) entre el implante y la cortical ósea se rellena; sin embargo, se produce una reabsorción ósea tanto a nivel horizontal como vertical.

En cuanto al relleno del *gap* con biomaterial es de particular interés el artículo de Araújo y cols. (Araújo y cols., 2011), que evalúa el impacto del hueso bovino inorgánico desproteínizado en el *gap* (de 1 a 2 mm de ancho y 3 mm de profundidad) alrededor de los implantes inmediatos. Se observó que las

corticales óseas de los sitios injertados eran más gruesas y los niveles óseos se situaban más coronal que en los sitios que no fueron injertados.

El estudio de Caneva y cols. (Caneva y cols., 2012) no demostró los mismos efectos beneficiosos en la preservación del nivel de cresta ósea vertical, ya que se observó una magnitud similar de pérdida ósea en sitios injertados y no injertados. Una de las características distintivas en este estudio fue la muy pequeña anchura del defecto basal, que consistía en 0,5 mm.

Según una revisión actual de la literatura científica (Weigl y Strangio, 2016) la necesidad de materiales de injerto óseo en el *gap* existente entre el implante dental y la cortical ósea ha sido cuestionada y su capacidad para limitar la pérdida de hueso crestal a nivel vertical no está demostrada. Sin embargo, se ha demostrado su eficacia para aumentar el volumen óseo en sentido horizontal (Evans y Chen, 2008; Chen y cols., 2007) y proporcionar un andamiaje para el desarrollo de los tejidos duros y blandos (Araújo y cols., 2011; Chu y cols., 2012).

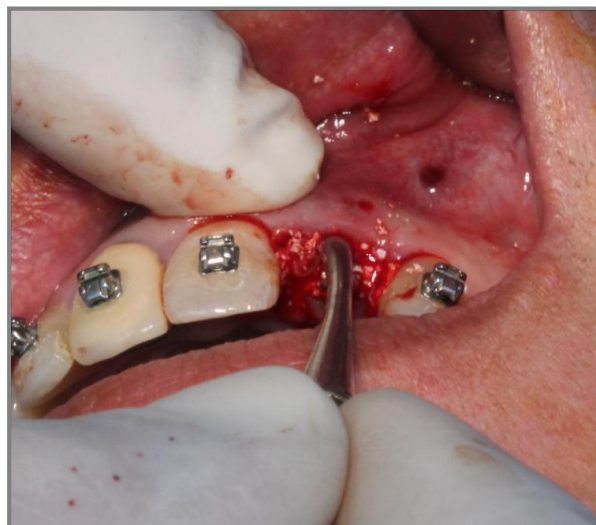


Figura 16: Procedimiento para introducir el biomaterial en el espacio existente entre el implante dental y la cortical ósea vestibular.

JUSTIFICACIÓN Y OBJETIVOS

2.1.- JUSTIFICACIÓN

La colocación de implantes inmediatos tras extracción es un procedimiento quirúrgico ampliamente aceptado y con el que se consiguen unas tasas de éxito de entre el 93,9 al 100% (Kan y cols., 2003; Ferrara y cols., 2006; Esposito y cols., 2007; den Hartog et al., 2008; De Rouck y cols., 2008). Esta técnica tiene como objetivo preservar el contorno del proceso alveolar para que se conserve la anatomía original pre-extracción del mismo (Schulte y Heimke, 1976; Anneroth y cols., 1985; Lazzara, 1989); ya que, la pérdida dental supone siempre una pérdida ósea sobre todo de la tabla ósea vestibular.

En la actualidad, diversos estudios clínicos han demostrado que la colocación de implantes inmediatos post-extracción para impedir las alteraciones dimensionales del proceso alveolar permiten no sólo la conservación del hueso alveolar, sino que también facilita el mantenimiento de los tejidos blandos peridentales, lo que conlleva unos mejores resultados estéticos y una mayor salud periimplantaria (De Rouck y cols., 2008; Truninguer y cols., 2011; Crespi R., 2010; Blus C 2013), preservando las papilas interproximales y reduciendo la recesión gingival (De Rouk y cols., 2008). Esta preservación de tejidos duros y blandos con los implantes inmediatos post-extracción puede ser potenciada con la provisionalización protética inmediata, que además ofrece otras ventajas al paciente: sociales, psicológicas, funcionales y estéticas (Canullo y cols., 2009; Botticelli y cols., 2004; Araújo y cols., 2005).

Actualmente, la presencia de patología periapical continua generando controversia en la decisión de colocar un implante inmediato post-extracción o no. Varios estudios, desaconsejan este procedimiento en presencia de patología periapical (Toman y Keller, 1991; Barzilay, 1993), debido a que consideran que la posible aparición de peri-implantitis retrógrada (radiolucidez periimplantaria > al 1/3 apical del implante) podría deberse a la presencia de tejido granulomatoso remanente del alveolo con patología periapical, y que no fue correctamente eliminado en el momento de la exodoncia y colocación del implante inmediato (Quirynen y cols., 2005). Sin

embargo; nuevos estudios han demostrado que implantes inmediatos colocados en alveolos con patología periapical inducida en animales de experimentación tienen las mismas tasas de éxito que los colocados en alveolos sin patología periapical (Novaes y cols., 1998; Novaes y cols., 2003; Marcaccini y cols., 2003; Papalexiou y cols., 2004). En cinco ensayos clínicos controlados con estudio prospectivo de variables clínico-radiográficas, en los que colocaron implantes inmediatos post-extracción en pacientes con patología periapical (Lindeboom y cols., 2006; Siegenthaler y cols., 2007; Crespi R y cols., 2010; Truninger y cols., 2011; Blus C y cols., 2015), se ha observado que las tasas de éxito de implantes inmediatos post-extracción en alveolos con y sin patología periapical, son muy similares. Sin embargo, el periodo de seguimiento en estos estudios es corto; 1 año en tres de ellos (Lindeboom y cols., 2006; Siegenthaler y cols., 2007; Blus C y cols., 2015), y 3 y 4 años respectivamente en los otros dos artículos científicos (Truninger y cols., 2011; Crespi R y cols., 2010). Son necesarios estudios de seguimiento a más de 4 años, y no ha sido estudiado hasta el momento el comportamiento de los implantes dentales inmediatos postextracción en alveolos con patología periapical en los que también se haga una provisionalización protética inmediata con un diseño de ensayo clínico controlado con alveolos sin patología periapical, ya que sólo existe un artículo científico en el que se realiza la provisionalización protética inmediata pero sin grupo control (Jofre y cols., 2012).

2.2.- OBJETIVOS

El **Objetivo general** es realizar un estudio prospectivo de implantes dentales inmediatos postextracción con provisionalización protética inmediata en alveolos con patología periapical.

El objetivo general puede ser desglosado en una serie de objetivos específicos que nos permiten sistematizar y responder a los diferentes aspectos que plantea nuestro estudio.

Objetivos específicos:

1. Comparar la tasa de éxito de implantes dentales inmediatos postextracción con provisionalización protética inmediata en alveolos con patología periapical y en alveolos sin patología periapical, tras un periodo de seguimiento de 1-3 años.
2. Estudiar las características periimplantarias (encía queratinizada, recesión papilar mesial y distal, recesión central-vestibular y profundidad de sondaje) de implantes dentales inmediatos postextracción con provisionalización protética inmediata en alveolos con patología periapical y compararlas con las de implantes inmediatos postextracción en alveolos sin patología periapical, tras un periodo de seguimiento de 1-3 años.
3. Analizar radiográficamente la pérdida ósea crestal de implantes dentales inmediatos postextracción con provisionalización protética inmediata en alveolos con patología periapical y compararla con la de implantes inmediatos postextracción en alveolos sin patología periapical, tras un periodo de seguimiento de 1-3 años.
4. Comparar la tasa de éxito de implantes dentales inmediatos postextracción con provisionalización protética inmediata en alveolos con patología periapical y en alveolos sin patología periapical, tras un periodo de seguimiento de 3-7 años.

5. Estudiar las características periimplantarias (encía queratinizada, recesión papilar mesial y distal, recesión central-vestibular y profundidad de sondaje) de implantes dentales inmediatos postextracción con provisionalización protética inmediata en alveolos con patología periapical y compararlas con las de implantes inmediatos postextracción en alveolos sin patología periapical, tras un periodo de seguimiento de 3-7 años.

6. Analizar radiográficamente la pérdida ósea crestal de implantes dentales inmediatos postextracción con provisionalización protética inmediata en alveolos con patología periapical y compararla con la de implantes inmediatos postextracción en alveolos sin patología periapical, tras un periodo de seguimiento de 3-7 años.

MATERIAL Y MÉTODOS

3.- MATERIAL Y MÉTODOS

3.1. MATERIAL

Muestra clínica

La muestra de este estudio longitudinal prospectivo, estaba formada por 100 pacientes con indicación de exodoncia dental (sin infección: raíz no funcional, diente fracturado, diente con movilidad grado III, diente anquilosado, motivos ortodóncicos; con infección aguda: tratamiento endodóncico fracasado, periodontitis activa, granuloma y pus, fractura infectada; con infección crónica: emgermedad periodontal no activa, granuloma periapical, lesión endo-perio) y colocación de un implante dental inmediato con provisionalización protética inmediata, que acudieron de forma consecutiva a la Clínica Odontológica de la Universidad de Murcia (España) durante el período de tiempo comprendido entre Octubre de 2010 y Octubre de 2016.

El estudio fue llevado a cabo de acuerdo a los principios de la Declaración de Helsinki (Anexo 1).

Ninguno de los pacientes invitados a participar rehusó a ser incluido en el estudio, por lo que la muestra final estaba formada por 100 pacientes (Figura 17). Un total de 50 pacientes incluidos en el grupo de estudio con patología periapical (infección aguda o crónica) y un total de 50 pacientes controles con alveolos sin patología periapical.

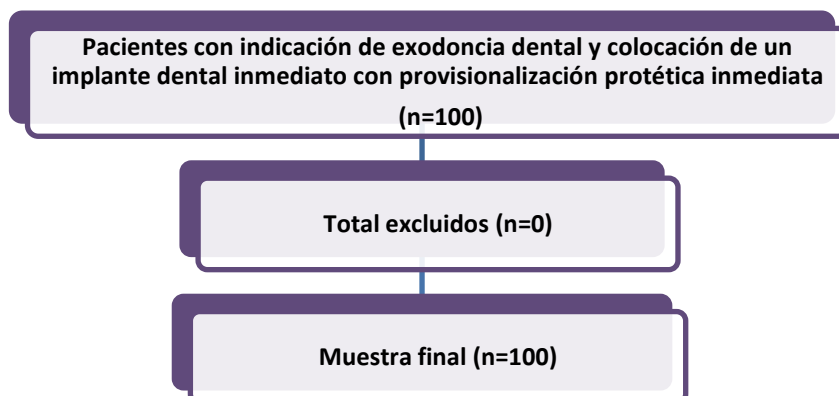


Figura 17: Descripción de la muestra de estudio.

Los criterios de inclusión y exclusión fueron los siguientes:

Criterios de inclusión

- Pacientes mayores de 18 años de edad.
- Pacientes que necesitan la extracción de un diente. Si el diente no presenta lesión periapical en el momento de la colocación del implante se incluirá en el grupo control, de lo contrario, se incluirá en el grupo de estudio.
- Pacientes que firmen el consentimiento informado y que acepten participar en el estudio de forma voluntaria.
- Pacientes sin contraindicaciones médicas para procedimientos quirúrgicos orales (ASA I / II).
- Pacientes donde está indicada la colocación de un implante inmediato y una restauración provisional inmediata, y a los que se les hará un seguimiento de entre 1 y 7 años.

Criterios de exclusión

- Pacientes menores de 18 años de edad.
- Pacientes que presenten cualquier enfermedad, condición o medicación que pudiera comprometer la cicatrización o la osteointegración (diabetes, pacientes que tomen bifosfonatos, osteoporosis severa, etc.).
- Pacientes con pérdida completa de la cortical vestibular o palatina/lingual confirmándolo en el momento de la extracción.
- Pacientes que no deseen participar en el estudio o que se nieguen a firmar el consentimiento informado.
- Pacientes con incapacidad o que se nieguen a regresar a las visitas de seguimiento.
- Pacientes con trastornos mentales severos.
- Pacientes que hayan recibido radioterapia de cabeza y cuello durante los 18 meses previos a la cirugía.

Registro de variables socio-demográficas, hábitos tóxicos e historia médica

Se realizó una historia clínica completa en la que registramos:

1. Características sociodemográficas: edad y sexo.
2. Hábitos tóxicos: consumo de tabaco y/o alcohol.
3. Presencia de enfermedades sistémicas concomitantes.
4. Consumo de medicamentos.

Registro de variables relacionadas con la higiene oral

En el día 0 (día de la colocación del implante inmediato con provisionalización inmediata) fueron registrados:

1. Frecuencia de cepillado: se anotó en una hoja de registro la frecuencia con la que se cepillaba los dientes el paciente que iba a ser sometido a la intervención quirúrgica. Las frecuencias estaban comprendidas entre 1 y 3 veces/día.
2. Índice de placa de O'Leary (O'Leary y cols., 1972): este índice es utilizado para evaluar la higiene de las superficies lisas. Indica el porcentaje de superficies lisas teñidas por la presencia de placa (en color rosa oscuro) sobre el total de superficies dentarias presentes. El paciente debe utilizar un colorante (eritrosina) en forma de pastilla para teñir la placa presente y poder realizar así la inspección visual y confeccionar el registro. Cada diente se considera constituido por cuatro superficies (vestibular, palatino/lingual, mesial y distal). Los registros se anotan en un diagrama (figura 18) para posteriormente calcular el índice de placa de cada paciente y poder realizar el análisis estadístico.

Índice de O'Leary															
Índice primera consulta												%		Fecha: / /	
8	7	6	5	4	3	2	1	1	2	3	4	5	6	7	8
Índice Alta												%		Fecha: / /	
8	7	6	5	4	3	2	1	1	2	3	4	5	6	7	8

Figura 18: Hoja de registro del índice de placa de O'leary.

Análisis de las variables clínicas periimplantarias

La recogida de datos se realizó mediante la cumplimentación del cuaderno de recogida de datos (Anexo 3), tras al menos 1 año de seguimiento desde la colocación de la prótesis provisional inmediata.

Las variables clínicas periimplantarias estudiadas fueron:

Índice de sangrado (Ainamo y Bay, 1975): se registró el sangrado al sondaje en cuatro puntos distintos alrededor del implante: tres puntos vestibulares (distal, central y medial) y uno palatino/lingual (central). Se trata de una variable dicotómica: 1- presencia de sangrado y 0- ausencia de sangrado. Una vez registrados los cuatro puntos, se extrae un porcentaje en tanto por ciento para cada paciente, y así poder realizar el análisis estadístico correspondiente.

Anchura de encía queratinizada: es la zona de la encía que se extiende desde la línea mucogingival, en sentido coronal, hasta el margen libre de la encía (figura 19). En la zona del paladar, donde no existe línea mucogingival, no hay límite que marque el final de la encía y el comienzo de la mucosa alveolar, por este motivo se realizaron las mediciones en la cara vestibular del implante.

Esta es una variable cuantitativa, con una escala de medición continua, cuyo instrumento de medición fue visual y con la sonda periodontal (Hu-Friedy PGF-GFS, Hu-Friedy, Chicago, IL, EE.UU.). La longitud de la encía queratinizada se evaluó en cada zona del grupo de estudio y del grupo control en su cara vestibular en un único punto central.

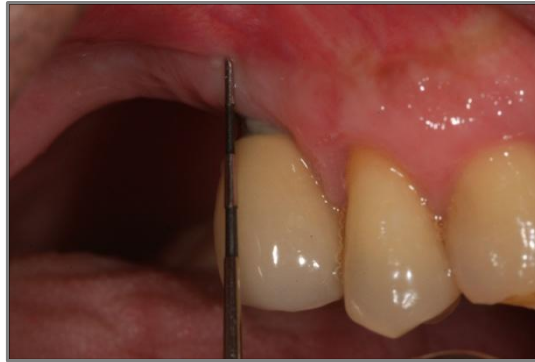

Figura 19: Medición de la anchura de encía queratinizada.

Recesión clínica: se produce cuando la localización del margen gingival se sitúa apicalmente a la línea amelocementaria y se registra en milímetros. Para poder evaluar esta variable se realizaron fotografías calibradas tomadas con la ayuda de un cefalostato para incrementar la reproducibilidad (Weinländer y cols., 2009), con eventual posicionamiento de un espejo para las zonas posteriores. Los siguientes parámetros se registraron para la toma de radiografías: 1. Altura de la cabeza del paciente. 2. Posición antero-posterior

del mentón del paciente. 3. Altura, angulación y distancia antero-posterior de la cámara. 4. Altura, angulación y distancia antero-posterior del espejo (si utilizado). 5. ISO. 6. Apertura diafragma 7. Tempo de exposición. 8. Potencia y localización espacial flash. 9. Convergencia de la máscara presente en el ocular con un punto fijo, como por ejemplo el punto de contacto entre 2 dientes. Todas las fotos fueron obtenidas con cámara digital Nikon D100 (Nikkor Medical Objective circular flash; Nikon Corporation, Tokyo, Japón). Se realizó una fotografía inicial (día 0: colocación de la restauración provisional) y otra de seguimiento (día de la toma de todos los registros), ambas con los mismos parámetros. Se realizaron mediciones en tres puntos distintos de la cara vestibular del implante: a nivel de la papila distal, a nivel del cénit y a nivel de la papila mesial. Para realizar estas mediciones se utilizó el software Image J (National Institutes of Health, Federal Government, EE.UU.).

Profundidad de sondaje: distancia en milímetros desde el margen gingival al fondo del surco. Esta es una variable cuantitativa, con una escala de medición continua, cuyo instrumento de medición fue la sonda periodontal (figura 20). Se realizó en cada zona del grupo de estudio y del grupo control midiéndose la distancia en mm desde el margen gingival al fondo del surco exactamente donde se detiene la sonda periodontal (Hu-Friedy PGF-GFS, Hu-Friedy, Chicago, IL, EE.UU.) sin romper el epitelio de unión. Estas mediciones se realizaron en seis puntos distintos: tres vestibulares (distal, central y medial) y tres palatinos/linguales (distal, central y medial). Todos estos valores fueron registrados para posteriormente ser evaluados estadísticamente.

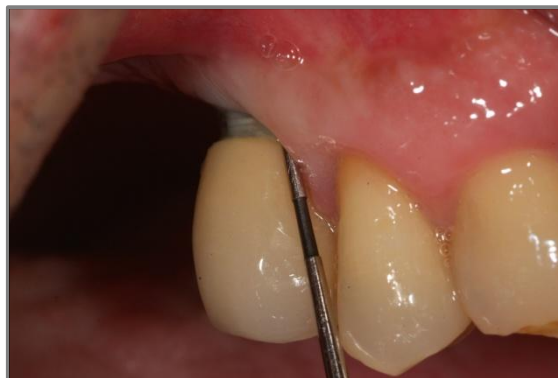

Figura 20: Medición de la profundidad de sondaje.

Análisis de las variables radiológicas

Nivel óseo marginal: el nivel óseo se cuantificó teniendo en cuenta la distancia entre el nivel más coronal de la plataforma del implante y el nivel más cercano de la cresta ósea en mesial y distal. Las radiografías periapicales se realizaron perpendicularmente al eje longitudinal de los implantes siguiendo una técnica paralela a la película con un cono largo y una plantilla oclusal para calibrar los cambios en la altura del hueso marginal en el tiempo. Se comparó la radiografía inicial (día 0: colocación del implante) y la de seguimiento (día de la toma de todos los registros). Para su medición se utilizó un software específico, Image J (National Institutes of Health, Federal Government, EE.UU.). Esta es una variable cuantitativa y con una escala de medición continua. En cada implante se evaluarán los niveles óseos radiográficos en dos puntos (mesial y distal), con los cuales se extraerá una media de la pérdida ósea radiográfica para su posterior análisis estadístico.

Criterios de éxito: diversos autores han propuesto distintos criterios para determinar el éxito de los implantes oseointegrados, aunque los propuestos por Albrektsson (Albrektsson y cols., 1986) siguen siendo la referencia actual y han sido utilizados en este estudio para determinar el éxito o el fracado de los implantes colocados en los dos grupos de estudio analizados. De acuerdo a este autor los criterios de éxito de un implante son los siguientes:

- El implante esta inmóvil cuando se evalúa clínicamente.
- No existe evidencia de radiolucidez periimplantaria evaluada en una radiografía sin distorsión.
- El promedio de pérdida ósea vertical es menor de 0,2 mm por año después del primer año de carga protética.
- No existe dolor, incomodidad o infección atribuible al implante.
- El diseño del implante permite la colocación de una corona o prótesis con una apariencia satisfactoria tanto para el paciente como para el odontólogo.

3.2. MÉTODOS

Cuidados preoperatorios: a los pacientes de los dos grupos se les pautó las mismas medidas preoperatorias:

- Enjuagues con clorhexidina al 0,12%, 3 veces al día, desde 4 días antes de la intervención quirúrgica.
- Amoxicilina / ácido clavulánico 875/125 mg, 3 veces al día, desde 3 días antes de la intervención hasta completar 7 días de tratamiento. En caso de alergia a penicilina, se prescribió Clindamicina 300mg / 8 horas.

Intervención quirúrgica: todos los procedimientos los realizó un mismo operador. Se colocó anestesia local infiltrativa en solución inyectable de ampollas cilíndricas de 1,8 ml (Laboratorios Normon S.A. Lidocaína 2% - Epinefrina Normon Solución Inyectable EFG. Madrid. España) en la zona a intervenir. Los dientes afectados se extrajeron realizando el menor trauma posible, sin dañar las corticales óseas. Se utilizaron botadores rectos con punta estrecha y fina actuando como cuña entre la pared ósea y la raíz a fin de elevarla de su alveolo y como palanca de primer grado para darle una vía de salida adecuada, por último se utilizaron fórceps para la extracción del diente. Seguidamente se comprobó con una sonda periodontal la integridad de las corticales óseas vestibulares y palatinas/linguales.

En ninguno de los dos grupos de estudio se levantó un colgajo mucoperióstico, todo el procedimiento quirúrgico se realizó con una técnica “*flapless*”, es decir, sin levantar un colgajo.

En los casos del grupo de estudio, después de extraer los dientes con patología periapical, los alveolos fueron cureteados y desbridados meticulosamente para eliminar todo el tejido de granulación existente. Los alveolos se desinfectaron con gasas embebidas en clorhexidina 0,12% y se irrigó abundantemente con suero fisiológico y clorhexidina 0,12% para eliminar cualquier resto de detritus que pudiese haber quedado en el alveolo.

La colocación del implante en ambos grupos se realizó siguiendo el protocolo de fresado habitual indicado por el fabricante, Biomet 3i (Biomet 3i, Dental Ibérica S.L., Barcelona, España) consiguiendo en todos los casos un torque de inserción superior a 35 N/cm². Los implantes se colocaron

ligeramente palatinizados para dejar un mayor espacio entre la cortical ósea vestibular y el implante, para posteriormente introducir en este espacio un sustituto óseo de origen bovino, Endobone (Biomet 3i, Dental Ibérica S.L., Barcelona, España).

Una vez colocado el implante en su posición tridimensional óptima y rellenado el resto del alveolo con xenoinjerto bovino, se realizó la confección de una prótesis provisional atornillada al implante con el torque determinado por el fabricante.

Cuidados postoperatorios: a los pacientes de los dos grupos se les pautó las mismas medidas postoperatorias:

- Continuar con el tratamiento antibiótico prescrito preoperatoriamente hasta completar los 7 días de tratamiento.
- Ibuprofeno 600 mg/ 8 horas / 4 días.
- Aplicar gel de clorhexidina en la zona intervenida, 3 veces/día durante 10 días.

Restauración definitiva: a los seis meses de la colocación del implante y la restauración provisional se realizó el proceso de toma de medidas y confección de la restauración definitiva.

Se tomaron impresiones en silicona con cubeta abierta utilizando la técnica de una sola fase (Imprint II, 3M ESPE, Heraeus- Kulzer, Wehrheim, Alemania). Posteriormente, se confeccionaron coronas unitarias de metal-cerámica, utilizando para la estructura metálica cromo-cobalto (Cr Co) (aleación de cerámica Heraenium CoCr metal, Heraeus-Kulzer, Wehrheim, Alemania). Se utilizó revestimiento (IPS Press Vest Speed, Ivoclar-Vivadent AG, Schaan, Liechtenstein) mediante el uso de cilindros sin anillo de metal. El colado de las estructuras metálicas de cada corona se realizó al vacío en una máquina centrífuga de inducción (MIE-200 C / R, Ordenta, Arganda del Rey, Madrid, España), bajo presión de vacío (580 mm Hg) a 1.465 °C.358-361 La colocación de cerámica se realizó en un horno de cerámica (Programat P500 / G2, Ivoclar-Vivadent AG, Schaa N, Liechtenstein).

Se aplicaron dos capas de porcelana opaca que se sometió a dos ciclos de cocción separadas de 30 min/ciclo en el mismo horno. La primera capa se

calentó a 950 °C. Las estructuras se recubren a continuación por la técnica de estratificación de cerámica feldespática de dentina y esmalte (Herman aCeram, Heraeus Kulzer, Wehrheim, Alemania) a 850 °C en cada ciclo. La cocción de glaseado se realizó a 810 °C.³⁵⁸ Las coronas definitivas se cementaron extraoralmente con cemento de ionómero de vidrio (Ketac Cem, 3M Espe, Seefeld, Alemania) convirtiéndola en una corona cemento-atornillada.

Se realizaron ajustes de oclusión inmediatamente después de atornillar las coronas a un torque de 30N/cm² con papel de articular de 8 micras (Bausch Arti-Check, Alemania).

Recogida de datos.

La toma de registros se llevó a cabo utilizando una hoja de registro (anexo 2). En este formulario se registraron las distintas variables clínicas periimplantarias incluidas en el estudio: sangrado al sondaje, anchura de encía queratinizada, recesión clínica y profundidad de sondaje; así como las mediciones de la pérdida ósea radiográfica (figura 21).

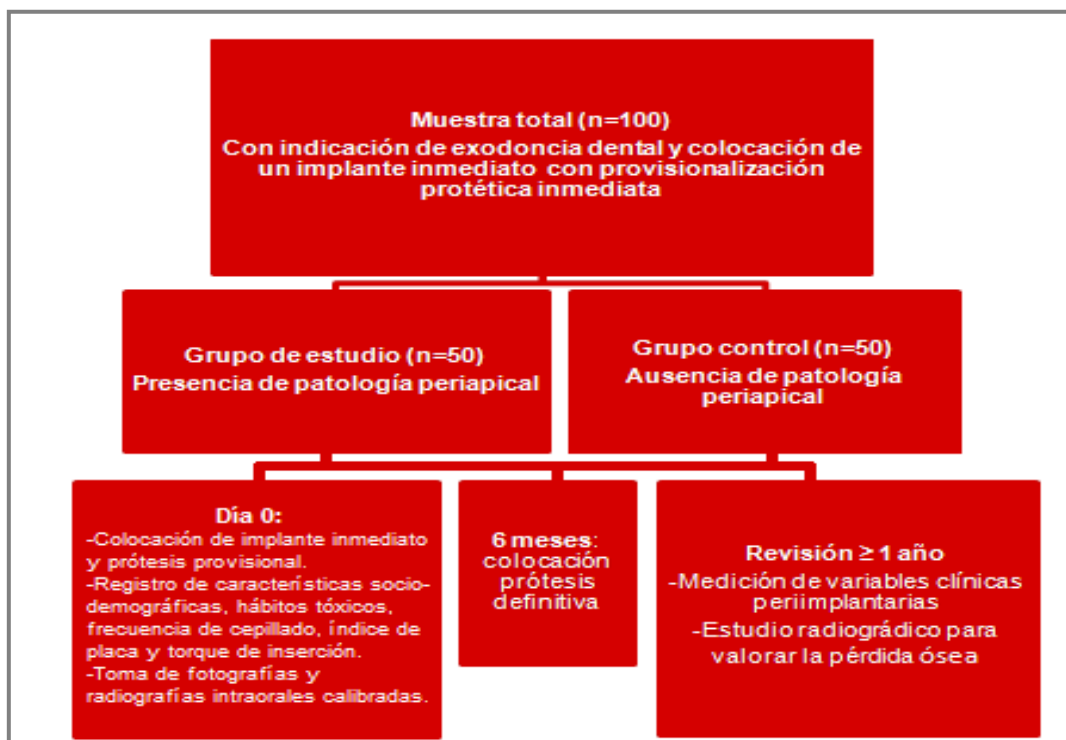

Figura 21: Diseño del estudio.

Tratamiento estadístico

Analizamos los datos estadísticos con el paquete de software SPSS® (versión 20.0) (SPSS® Inc., Chicago, IL, EEUU) para Windows, con el cual hemos efectuado los siguientes procedimientos estadísticos:

Estadística descriptiva:

En primer lugar, para el análisis descriptivo de la distribución general de la muestra, así como para el análisis de cada una de las variables (tanto en conjunto como para cada uno de los subgrupos); se han hallado valores tales como: media, desviación típica y los valores máximos y mínimos (rango).

Estadística inferencial:

En segundo lugar, para el análisis comparativo de las variables se consideró que la hipótesis nula (existencia de una relación de independencia entre las variables), se debería rechazar (cuando esta se rechaza, se considera que la relación entre las variables es de dependencia), cuando la probabilidad mínima de rechazo (el llamado “p-valor”) no sea superior al nivel crítico estándar de 0.05. Para ello, se han realizado los siguientes contrastes:

1º. Estudio de las asociaciones entre las variables cuantitativas continuas:

- Test «t de Student»: Los datos cuantitativos fueron analizados con el test «t de Student» para comparar dos medias (de muestras independientes), cuando eran dos las muestras que se comparaban. Determinando en cada caso, si las varianzas eran homogéneas.

2º. Estudio de las asociaciones entre las variables cualitativas:

- El estudio de las asociaciones entre las variables cualitativas, se llevó a cabo mediante la elaboración de tablas de contingencia; utilizando la prueba de χ^2 de Pearson para establecer los contrastes de hipótesis (ya que este tipo de χ^2 es la recomendada para tablas de contingencia con cualquier número de filas y columnas).

RESULTADOS

4.- RESULTADOS

La muestra del estudio estaba formada por 100 individuos, 45 hombres (45%) y 55 mujeres (55%), con una edad media de $48,19 \pm 12,16$ años. El tiempo de seguimiento medio de los pacientes incluidos en el estudio fue de $2,78 \pm 1,94$, con un rango de seguimiento de 1 a 7 años. La muestra se dividió en dos grupos de estudio: grupo control (pacientes sin patología periapical) y grupo de estudio (pacientes con patología periapical). Se comprobó la homogeneidad de ambos grupos en cuanto a edad, sexo, hábito tabáquico, consumo de alcohol y frecuencia de cepillado mediante el análisis estadístico con el test t de Student y Pearson χ^2 , tomando como significación estadística un valor p inferior a 0.05. Además, se comprobó de igual manera la homogeneidad de dos variables clínicas registradas, el índice de placa y el torque de inserción de los implantes. La primera de ellas obtuvo un resultado cercano al 20% en ambos grupos de estudio, mientras que la segunda variable registró unos valores medios por encima de los 40 N/cm² (Tabla 1).

Tabla 1: Homogeneidad de los grupos de estudio según sus características demográficas y hábitos (Student t-test and Pearson χ^2).

Características	Grupo con PP ⁺ (n=50)	Grupo sin PP (n=50)	p-valor
Edad: media \pm DE ⁺⁺	48.78 \pm 11.18	47.60 \pm 13.16	0.630
Sexo: n (%)			0.546
Hombre	24 (48)	21 (42)	
Mujer	26 (52)	29 (58)	
Hábito tabáquico: n (%)			0.095
No-fumador	28 (56)	34 (68)	
\leq 10 c/d	13 (26)	10 (20)	
11-20 c/d	8 (16)	2 (4)	
> 20 c/d	1 (2)	4 (8)	
Consumo de alcohol: n (%)			0.889
Nada	36 (72)	38 (76)	
Diariamente	2 (4)	2 (4)	
Fines de semana	12 (24)	10 (20)	
Frecuencia de cepillado: n (%)			0.381
1/día	5 (10)	6 (12)	
2/día	17 (34)	21 (42)	
3/día	28 (56)	23 (46)	

Índice de placa global %: media ± DE	20.70 ± 10.35	23.48 ± 12.48	0.228
Torque de inserción (N/cm²): media ± DE	44.14 ± 5.48	46.46 ± 8.31	0.102
* PP = patología periapical; ** DE = desviación estándar			

Los motivos por los que se llevaron a cabo las extracciones dentales se dividieron en tres grupos distintos: infección aguda, infección crónica y no infectado (tabla 2). En el primero de los grupos citados se incluyeron 50 pacientes, al igual que en el grupo de “no infectados” (n=50). En el grupo de “infección aguda” el motivo de extracción más prevalente fue por una fractura dental infectada (42%), mientras que el grupo de “no infectados” fue un diente fracturado que no presentaba infección (56%).

Tabla 2: Motivos de la extracción dental.

Motivos	n (%)
Infección aguda	50 (50)
Tratamiento endodóncico fracasado	14 (28)
Periodontitis activa	0 (0)
Granuloma y pus	15 (30)
Fractura infectada	21 (42)
Infección crónica	0 (0)
Enfermedad periodontal no activa	0 (0)
Granuloma periapical	0 (0)
Lesión endo-perio	0 (0)
Sin infección	50 (50)
Raíz no funcional	22 (44)
Diente fracturado	28 (56)
Diente con movilidad grado III	0 (0)
Diente anquilosado	0 (0)
Motivos ortodóncicos	0 (0)

La localización y características de los implantes colocados a los pacientes del estudio aparecen recogidas en la tabla 3. Todos los implantes colocados fueron Biomet 3i (Zimmer Biomet, Indiana, EE.UU.), y se rehabilitaron realizando un cambio de plataforma. Los implantes se colocaron con mayor frecuencia en el maxilar superior (81%), tanto en el grupo de estudio (76%)

como en el control (86%); y en zonas posteriores (75%), siendo las posiciones 1.4 (15%) y 1.5 (15%) las más prevalentes. La longitud de implante más utilizada fue 13 mm (33%), mientras que el diámetro más usado fue 4.00 mm²(66%).

Tabla 3: Distribución de los implantes.

Características	Total (n=100) n (%)	Grupo con PP [*] (n=50) n (%)	Grupo sin PP (n=50) n (%)
Maxilar / Mandíbula			
Maxilar	81 (81)	38 (76)	43 (86)
Mandíbula	19 (19)	12 (24)	7 (14)
Anterior / Posterior			
Anterior	25 (25)	10 (20)	15 (30)
Posterior	75 (75)	40 (80)	35 (70)
Longitud			
8.5 mm	3 (3)	1 (2)	2 (4)
10 mm	10 (10)	4 (8)	6 (12)
11.5 mm	29 (29)	14 (28)	15 (30)
13 mm	33 (33)	6 (12)	27 (54)
15 mm	16 (16)	25 (50)	0 (0)
Diámetro			
3.25 mm ²	6 (6)	0 (0)	6 (12)
4.00 mm ²	66 (66)	28 (56)	38 (76)
5.00 mm ²	28 (28)	22 (44)	6 (12)
Posición			
1.1	4 (4)	1 (2)	3 (6)
1.2	1 (1)	0 (0)	1 (2)
1.3	5 (5)	3 (6)	2 (4)
1.4	15 (15)	8 (16)	7 (14)
1.5	15 (15)	5 (10)	10 (20)
1.6	3 (3)	3 (6)	0 (0)
2.1	9 (9)	2 (4)	7 (14)
2.2	2 (2)	2 (4)	0 (0)
2.3	2 (2)	1 (2)	1 (2)
2.4	14 (14)	7 (14)	7 (14)
2.5	8 (8)	4 (8)	4 (8)
2.6	2 (2)	1 (2)	1 (2)
2.7	1 (1)	1 (2)	0 (0)
3.5	3 (3)	1 (2)	2 (4)

3.6	4 (4)	3 (6)	1 (2)
3.7	2 (2)	2 (4)	0 (0)
4.2	1 (1)	0 (0)	1 (2)
4.5	1 (1)	0 (0)	1 (2)
4.6	8 (8)	6 (12)	2 (4)
* PP = patología periapical			

Para realizar el análisis estadístico inferencial de las variables clínicas registradas se realizó una nueva división de los dos grupos de estudio en cuanto al tiempo de seguimiento: 1) de 1 a 3 años de seguimiento y 2) de 3 a 7 años de seguimiento.

La tasa de éxito en los dos grupos de estudio analizados fue del 100% a lo largo del tiempo de seguimiento realizado [1-3 años ($p=1.00$ y $>3-7$ años ($p=1,00$)].

Al realizar la comparación entre el grupo control (sin patología periapical) y el test (con patología periapical) en tiempos de seguimiento cortos (1-3 años) se observa que el grupo control obtiene mejores resultados clínicos en todas las variables registradas, a excepción de la presencia de encía queratinizada y la profundidad de sondaje. Sin embargo, no se encuentran diferencias estadísticamente significativas ($p>0.05$) entre ambos grupos en ninguna de las variables analizadas (tabla 4).

Tabla 4: Comparación de las mediciones clínicas entre los grupos de estudio con tiempos de seguimiento entre 1 y 3 años (Student t-test).

Mediciones clínicas	1-3 años de seguimiento (n=61)		
	Grupo con PP [*] (n=32)	Grupo sin PP (n=29)	p-valor
Sangrado al sondaje(%): media \pm DE	20.31 \pm 39.36	12.07 \pm 22.77	0.328
EQ^{***} (mm): media \pm DE	3.59 \pm 0.55	3.27 \pm 1.43	0.251
RPM^{****} (mm): media \pm DE	0.34 \pm 0.53	0.11 \pm 0.41	0.064
RPD^{*****} (mm): media \pm DE	0.28 \pm 0.46	0.17 \pm 0.53	0.121
RCV^{*****} (mm): media \pm DE	0.21 \pm 0.44	0.13 \pm 0.35	0.112
PS^{*****} (mm): media \pm DE	3.22 \pm 0.95	3.22 \pm 0.95	0.995

* PP = patología periapical; ** DE = desviación estándar; *** EQ = encía queratinizada; **** RPM = recesión papilar mesial; ***** DPR = recesión papilar distal; ***** RCV = recesión central-vestibular; ***** PS = profundidad de sondaje

Al comparar los resultados clínicos periimplantarios obtenidos entre los grupos de estudio en tiempos de seguimientos más largos (3-7 años) encontramos que el grupo control presenta menores recesiones clínicas (en cualquiera de los puntos registrados), sin embargo hayamos peores resultados que el grupo test para el resto de variables clínicas analizadas; aunque estas diferencias encontradas entre ambos grupos no son estadísticamente significativas ($p > 0.05$) (tabla 5).

Tabla 5: Comparación de las mediciones clínicas entre los grupos de estudio con tiempos de seguimiento entre 3 y 7 años (Student t-test).

Mediciones clínicas	>3-7 años de seguimiento (n=39)		
	Grupo con PP* (n=18)	Grupo sin PP (n=21)	p-valor
Sangrado al sondaje (%): media ± DE **	5.56 ± 23.57	9.52 ± 20.11	0.574
EQ*** (mm): media ± DE	4.05 ± 0.63	3.81 ± 1.43	0.506
RPM**** (mm): media ± DE	0.19 ± 0.34	0.04 ± 0.21	0.118
RPD**** (mm): media ± DE	0.47 ± 0.55	0.19 ± 0.41	0.075
RCV***** (mm): media ± DE	0.25 ± 0.35	0.09 ± 0.31	0.148
PS***** (mm): media ± DE	3.05 ± 0.39	3.42 ± 0.94	0.129

* PP = patología periapical; ** DE = desviación estándar; *** EQ = encía queratinizada; **** RPM = recesión papilar mesial; ***** DPR = recesión papilar distal; ***** RCV = recesión central-vestibular; ***** PS = profundidad de sondaje

Al realizar la comparativa entre el grupo control y estudio en relación a la pérdida ósea radiográfica observamos que el grupo de estudio (con patología periapical) presenta una mayor pérdida ósea radiográfica media frente al grupo

control (sin patología periapical) (**0.32 vs. 0.17**), sin embargo, estas diferencias encontradas no presentan significación estadística ($p > 0.05$) (tabla 6).

Tabla 6: Comparación radiográfica de los niveles de pérdida ósea entre los grupos de estudio con tiempos de seguimiento entre 1 y 3 años (Student t-test).

	1-3 años de seguimiento (n=61)		
	Grupo con PP* (n=29)	Grupo sin PP (n=32)	p-valor
IS-BIC** (M + D/2): media ± DE***	0.32 ± 0.51	0.17 ± 0.97	0.462
* PP = patología periapical; ** IS-BIC = distancia vertical desde el hombre del implante al primer contacto hueso-implante; *** DE = desviación estándar			

De igual manera, al analizar los resultados de la pérdida ósea radiográfica encontrada entre los dos grupos de estudio en tiempos de seguimiento más prolongados (3-7 años) hayamos que el grupo control vuelve a obtener unos mejores resultados, con menores pérdidas óseas medias a largo plazo (**0.12 vs. 0.41**), aunque estas diferencias encontradas no son estadísticamente significativas ($p > 0.05$) (tabla 7).

Tabla 7: Comparación radiográfica de los niveles de pérdida ósea entre los grupos de estudio con tiempos de seguimiento entre 3 y 7 años (Student t-test).

	>3-7 años de seguimiento (n=39)		
	Grupo con PP* (n=18)	Grupo sin PP (n=21)	p-valor
IS-BIC** (M + D/2): media ± DE***	0.41 ± 0.49	0.12 ± 0.74	0.160
* PP = patología periapical; ** IS-BIC = distancia vertical desde el hombre del implante al primer contacto hueso-implante; *** DE = desviación estándar			

DISCUSIÓN

5.- DISCUSIÓN

El presente estudio fue llevado a cabo sobre 100 pacientes portadores de un implante inmediato unitario con provisionalización inmediata cada uno, en un estudio longitudinal y prospectivo con un tiempo de seguimiento entre 1-7 años. El objetivo del estudio consistió en analizar la pérdida ósea radiográfica, el sangrado al sondaje, la presencia de encía queratinizada, las recesiones clínicas y la profundidad de sondaje en implantes inmediatos con provisionalización inmediata colocados en alveolos con y sin patología periapical presente.

Los hallazgos clínicos registrados en ambos grupos demuestran que ambos procedimientos quirúrgicos son predecibles y se mantienen estables en el tiempo. Los resultados no han mostrado diferencias significativas entre los dos grupos de estudio en ninguno de los parámetros clínicos analizados, tanto a corto como a medio plazo, por lo que la colocación de implantes inmediatos en alveolos con patología periapical tras un correcto y exhaustivo legrado parece una técnica totalmente predecible y exitosa.

Estos hallazgos ya habían sido previamente encontrados en estudios de experimentación animal, encontrando las mismas tasas de éxito en implantes inmediatos colocados en alveolos con y sin patología periapical (Novaes y cols., 1998; Novaes y cols., 2003; Marcaccini y cols., 2003; Papalexou y cols., 2004).

Los resultados obtenidos coinciden con estudios clínicos presentados por otros autores (Lindeboom y cols., 2006; Siegenthaler y cols., 2007; Crespi R y cols., 2010; Truninger y cols., 2011; Jofre y cols., 2012; Blus C y cols., 2015), quienes encontraron unos excelentes resultados colocando implantes postextracción en alveolos con patología periapical previa aplicando un estricto protocolo de legrado y desbridamiento de la lesión.

Jofre (Jofre y cols., 2012) obtuvo unos resultados clínicos excelentes realizando la colocación inmediata de implantes con provisionalización inmediata. El tiempo de seguimiento medio fue corto (15 meses) y no realizó una comparación entre un grupo de estudio y un control. De igual manera, las variables clínicas registradas fueron escasas y la colocación de los implantes se llevó a cabo mediante el despegamiento de un colgajo mucoperiosteico en casi la mitad de las intervenciones quirúrgicas realizadas.

Por otra parte, los estudios de Lindeboom, Siegenthaler y Blus (Lindeboom y cols., 2006; Siegenthaler y cols., 2007; Blus C y cols., 2015) realizaron ensayos clínicos controlados con estudio prospectivo de variables clínico-radiográficas, en los que colocaron implantes inmediatos post-extracción en pacientes con patología periapical, aunque con tiempos de seguimiento cortos (1 año). Además, estos autores no realizaron una provisionalización protética inmediata, que es la razón por la que pensamos que hemos obtenido tan buenos resultados estéticos tanto a corto como a medio plazo, como así apuntan también otros autores (De Rouck y cols., 2009). De igual manera, Truninger y Crespi (Truninger y cols., 2011; Crespi R y cols., 2010) no confeccionaron en sus estudios una prótesis provisional inmediata después de colocar implantes inmediatos en alveolos con patología periapical. Estos dos autores obtuvieron buenos resultados clínicos a 3 y 4 años de seguimiento respectivamente. Nuestros resultados reportan excelentes resultados clínicos en tiempos de seguimiento más prolongados que los presentes actualmente en la literatura científica, llegando a alcanzar los 7 años.

Como hemos detallado anteriormente, la colocación de implantes inmediatos con provisionalización inmediata ha demostrado excelentes resultados a nivel clínico tanto en el presente estudio como en otros artículos encontrados en la literatura científica (Lindeboom y cols., 2006; Siegenthaler y cols., 2007; Crespi R y cols., 2010; Truninger y cols., 2011; Jofre y cols., 2012; Blus C y cols., 2015), aunque debe limitarse a cirujanos con experiencia y que están altamente cualificados en técnicas de colocación de implantes postextracción, así como de diferenciación y desbridamiento de lesiones periapicales, ya que esta técnica resulta muy sensible a la habilidad y destreza del operador.

En los resultados presentados en este estudio se comprobó la homogeneidad entre los dos grupos de estudio en cuanto a edad, sexo, hábito tabáquico, consumo de alcohol, frecuencia de cepillado, índice de placa y torque de inserción, no encontrando diferencias significativas en ninguno de los parámetros analizados.

El índice de placa utilizado en este estudio fue el de O'leary (O'leary y cols., 1972), este índice es utilizado para evaluar la higiene de las superficies lisas, indicando el porcentaje de superficies lisas teñidas sobre el total de superficies dentarias presentes (4 superficies por diente). La media registrada para este

índice en los dos grupos de estudio analizados se situó por encima del 20%. Según el estudio de Sicilia y cols. (Sicilia A y cols., 1990) debemos considerar un índice de placa entre 0-20% como una correcta higiene oral, entre >20-50% como una higiene oral deficiente y por encima del 50% como una higiene oral muy deficiente. En consecuencia, estos distintos niveles de porcentaje de placa conllevan distintos niveles de riesgo periodontal. Según Heitz-Mayfield (Heitz-Mayfield, 2005), un índice de placa entre 0-15% supondría un riesgo bajo, entre >15-40% sería moderado y >40% sería alto. Por lo tanto, los dos grupos de estudio analizados presentan, en su conjunto, un nivel de higiene oral deficiente con un riesgo periodontal moderado.

En cuanto a los valores de torque de inserción registrados en los dos grupos se situaron, de media, por encima de los 40 N/cm². En una revisión sistemática actual de la literatura (Weigl y Strangio, 2016) sobre implantes inmediatos con provisionalización inmediata muestra que casi la totalidad de los artículos publicados toman como referencia un valor de torque de inserción por encima de los 35 N/cm² para realizar una provisionalización inmediata atornillada al implante. Este valor fue superado en todos los implantes colocados en este estudio. Publicaciones recientes (De Santis y cols., 2016; Bidgoli y cols., 2015) nos indican que altos valores de torque de inserción no provocan daños a nivel óseo ni suponen mayores tasas de reabsorción ósea que implantes colocados con bajos valores de torque de inserción.

En nuestros resultados se registró el motivo por el cual se llevaba a cabo cada una de las extracciones dentales previas a la colocación del implante dental, dividiéndolas según el artículo de Blus y cols. (Blus y cols., 2015) en tres grupos distintos: infección aguda, infección crónica y no infectada. Estos autores presentaron implantes inmediatos colocados en alveolos tanto con patología periapical aguda (28% del total de la muestra) como crónica (21% del total de la muestra), mientras que nuestros resultados solo presentan alveolos con patología periapical aguda en el grupo de estudio (50% del total de la muestra).

En relación a la distribución de los implantes, la gran mayoría (81%) se colocaron en el maxilar superior y en zonas posteriores (75%). La zona en la que se colocaron con mayor frecuencia implantes en este estudio fue la de premolares superiores, ya que es una zona en la que se suelen producir con

frecuencia fracturas dentales después de un tratamiento endodóncico. En este estudio también se realizaron implantes inmediatos con provisionalización inmediata en zona de molares, como en el artículo de Atieh y cols. (Atieh y cols., 2013). A diferencia de estos investigadores, quienes realizaron una prótesis provisonal con carga protética funcional, confeccionamos una corona provisonal sin la misma, tanto en máxima intercuspidación como en movimientos de lateralidades.

Para realizar el análisis de los parámetros clínicos se dividieron los dos grupos de estudio (con y sin patología periapical presente) en relación al tiempo de seguimiento: de 1 a 3 años, y de >3 a 7 años de seguimiento. Se estableció un periodo mínimo de 12 meses de seguimiento desde la colocación de la corona protésica provisonal debido a que es el valor mínimo recogido en las revisiones sistemáticas de la literatura realizadas sobre la evolución longitudinal de dicho tratamiento (Schropp y Wenzel, 2016). Los tiempos de seguimiento recogidos en el presente estudio sirven para poder extraer conclusiones de los resultados obtenidos tanto a corto como a medio plazo.

Los parámetros clínicos analizados fueron: el índice de sangrado, la presencia de encía queratinizada, recesiones clínicas, profundidad de sondaje y pérdida ósea radiográfica.

El índice de sangrado utilizado consiste en el sondaje de cuatro puntos alrededor del implante dental (3 vestibulares y 1 palatino/lingual), anotando la presencia o ausencia de sangrado (Ainamo y Bay. 1975; Cosyn y cols., 2016) y dividiendo luego entre el total de puntos registrados. Los artículos de Siegenthaler y cols. (Siegenthaler y cols., 2007) y Truninger y cols. (Truninger y cols., 2011) realizaron un índice de sangrado de la boca completa, por lo que la comparación directa con estos dos artículos resulta imposible. Sin embargo, Crespi R y cols. (Crespi R y cols., 2010) realizaron un índice de sangrado restringido al implante dental colocado como en nuestro estudio, no encontrando diferencias estadísticamente significativas entre el grupo de estudio y el control a los 4 años de seguimientos ($P > 0,05$; $P = 0,32$), al igual que sucedió en nuestro estudio tanto a corto ($P > 0,05$; $P = 0,328$) como a medio plazo ($P > 0,05$; $P = 0,574$). Por lo tanto, los dos grupos de estudio analizados parecen comportarse de manera similar en relación a la presencia de sangrado al sondaje tanto a corto como a medio plazo.

El ancho de encía queratinizada se registró midiendo con una sonda periodontal milimetrada desde el cénit del margen gingival hasta la línea mucogingival. No se encontraron diferencias estadísticamente significativas entre los dos grupos de estudio, hallándose en ambos una correcta banda de encía queratinizada protegiendo a los implantes, tanto a corto como a medio plazo. Los resultados de nuestro estudio a corto plazo [3.59 ± 0.55 mm (estudio) frente a 3.27 ± 1.43 mm (control) ($P=0.251$)] son similares a los encontrados por Siegenthaler y cols. (Siegenthaler y cols., 2007), quienes obtuvieron los siguientes valores a 12 meses de seguimiento: 3.2 ± 1.6 mm (estudio) y 3 ± 1.9 mm (control), sin diferencias estadísticas entre ellos ($P=0.89$). También Truninger y cols. (Truninger y cols., 2011) reportaron resultados similares a 3 años de seguimiento: 3.5 ± 1.7 mm (estudio) frente a 3 ± 1.3 mm (control) ($P=0.428$).

La recesión clínica se produce cuando la localización del margen gingival se sitúa apicalmente a la línea amelocementaria. Para poder realizar una comparación entre el día 0 y la toma de registros se registró una fotografía calibrada y estandarizada, que posteriormente sería analizada mediante un software de imagen, Image J (National Institutes of Health, Federal Government, EE.UU.). Este método de análisis estético a través de fotografías también ha sido utilizado por otros investigadores, como Jung y cols. (Jung y cols., 2013). Existen otros métodos para analizar la aparición de recesiones clínicas a lo largo del tiempo, como el explicado por De Rouck y cols. (De Rouck y cols., 2008), el cual consiste en utilizar una férula de termovació con marcas para anotar la situación inicial del margen gingival y poder realizar así una comparación posterior con un nuevo registro.

La recesión clínica se midió en este estudio en tres puntos distintos: papila distal, cénit vestibular y papila mesial. Estos tres puntos son los registrados y analizados en la mayoría de los artículos científicos que realizan un análisis estético de sus restauraciones protéticas (Weigl y Strangio, 2016). En los resultados presentados en este estudio se observa que el grupo control (sin patología periapical) presenta recesiones clínicas de menor tamaño en comparación al grupo de estudio; sin embargo estas diferencias son mínimas, sin relevancia clínica, y no son estadísticamente significativas. Este resultado es lógico que aparezca debido a que en ambos grupos se realizó el mismo

tratamiento protético: una corona provisional inmediata atornillada al implante y una corona definitiva 6 meses después, siendo la diferencia entre ambos grupos la presencia o no de patología periapical, sin añadir ningún factor extra que pudiese modificar el mantenimiento del contorno del tejido blando a lo largo del tiempo en uno u otro grupo. Los resultados encontrados en el grupo test con tiempos de seguimiento cortos (1-3 años) son similares a los encontrados por Cosyn y cols. (Cosyn y cols., 2016) a un año de seguimiento, quienes obtienen los siguientes valores de media: 0,22 mm (papila mesial), 0,28 mm (cénit) y 0,50 mm (papila distal); frente a 0,34 mm, 0,21 mm y 0,28 mm respectivamente, de nuestros resultados. De igual manera pueden ser comparados con los hallados por Rouck y cols. (Rouck y cols., 2009) a un año de seguimiento, quienes también obtuvieron unos resultados similares a los encontrados en nuestro estudio: $0,44 \pm 0,77$ mm (papila mesial), $0,41 \pm 0,75$ mm (cénit) y $0,31 \pm 0,81$ mm (papila distal). Tanto el estudio de Cosyn y cols. (Cosyn y cols., 2016) como el de Rouck y cols. (Rouck y cols., 2009) no realizaron colocación de implantes inmediatos en alveolos con patología periapical, pero sí realizaron una colocación inmediata sin despegamiento de colgajo gingival y colocación de prótesis provisional atornillada inmediata, por lo que creemos que la comparación con estos artículos está más que justificada. Además, los artículos que realizan una comparación directa entre implantes inmediatos en alveolos con y sin patología periapical no llevan a cabo un análisis estético de sus coronas protésicas por lo que la comparación con los mismos resulta imposible.

Por otra parte, cuando analizamos los resultados encontrados a medio plazo (>3-7 años) de las recesiones clínicas que las encontradas en los tres puntos estudiados no son clínicamente relevantes en los dos grupos de estudio, por lo que el contorno gingival se mantiene en ambos grupos estable a lo largo del tiempo, sin presentar complicaciones clínicas estéticas relevantes.

En cuanto a la profundidad de sondaje, los resultados encontrados muestran que los implantes analizados poseen una correcta salud periodontal, presentando valores medios entre 3 y 3.5 mm tanto a corto como a medio plazo. Este hallazgo clínico se observa en los dos grupos estudiados, sin encontrar diferencias estadísticamente significativas entre ellos. El estudio de Cosyn y cols. (2016) sobre implantes inmediatos también obtuvieron valores de

profundidad de sondaje entre 3 y 3.5mm tanto a corto (12 meses) como a medio plazo (5 años).

La pérdida ósea radiográfica se registró mediante radiografías calibradas y estandarizadas mediante el uso de paralelizadores, analizándose posteriormente con un software informático. Las mediciones se realizaron tanto en mesial como en distal del implante, desde el hombro de la plataforma del mismo hasta el primer contacto hueso-implante (Siegenthaler y cols., 2007). Posteriormente, se extrajo una media con los dos valores registrados para poder llevar a cabo el análisis estadístico.

Los valores medios de la pérdida ósea radiográfica en los dos grupos de estudio analizados no presentaron diferencias estadísticamente significativas, tanto a corto como a medio plazo. Nuestros resultados a corto plazo [0.32 ± 0.51 mm (estudio) frente a 0.17 ± 0.97 mm (control)] difieren, en cuanto al valor de pérdida ósea encontrada, de los encontrados por Siegenthaler y cols. (Siegenthaler y cols., 2007), quienes también mostraron una comparativa entre implantes inmediatos con (grupo de estudio) y sin (grupo control) patología periapical presente, obteniendo los siguientes valores medios: 1.5 ± 0.8 mm (estudio) vs 1.35 ± 0.95 mm (control). Sin embargo, ambos estudios coinciden en que los dos grupos de estudio no muestran diferencias estadísticamente significativas entre ellos, como también ocurre en el estudio de Truninger y cols. (Truninger y cols., 2011). En cuanto a tiempos de seguimiento más prolongados (>3-7 años), los resultados encontrados en nuestro estudio [0.41 ± 0.49 mm (estudio) frente a 0.12 ± 0.74 mm (control)] mostraron una menor pérdida ósea radiográfica que los hallados por Crespi y cols. (Crespi y cols., 2010), quienes obtienen los siguientes valores: 0.79 ± 0.38 mm (estudio) frente a 0.78 ± 0.38 mm (control). Tanto el estudio de Crespi y cols. (Crespi y cols., 2010) como el nuestro no mostraron diferencias estadísticamente significativas entre los dos grupos analizados.

A la luz de los resultados obtenidos, y coincidiendo con la revisión sistemática de la literatura sobre implantes inmediatos en alveolos con patología periapical de Chrcanovic y cols. (Chrcanovic y cols., 2015), se puede afirmar que la colocación de implantes inmediatos en alveolos con patología periapical parece una técnica segura tanto a corto como a medio plazo, aunque

requiere de un correcto y meticuloso proceso de desinfección del alveolo llevado a cabo por un operador con amplia experiencia en este campo.

En cuanto a las limitaciones de nuestro estudio cabe decir que se podría haber incluido una muestra mayor que nos hubiese proporcionado un mayor potencial estadístico. Además, los tiempos de seguimiento podrían ser mayores, llegando a alcanzar los 10 años de seguimiento.

CONCLUSIONES

6.- CONCLUSIONES

1. La tasa de éxito de implantes dentales inmediatos postextracción con provisionalización protética inmediata en alveolos con patología periapical y en alveolos sin patología periapical no presenta diferencias estadísticamente significativas tras un periodo de seguimiento de 1-3 años.
2. Las características periimplantarias (encía queratinizada, recesión papilar mesial y distal, recesión central-vestibular y profundidad de sondaje) obtuvieron resultados similares tanto en el grupo de estudio (con patología periapical) como en el control (sin patología periapical), sin encontrar diferencias estadísticamente significativas entre ellos, tras un periodo de seguimiento de 1-3 años.
3. La pérdida ósea radiográfica media hallada fue ligeramente superior en el grupo de estudio (con patología periapical) frente al control (sin patología periapical), sin encontrar diferencias estadísticamente significativas entre ellos, tras un periodo de seguimiento de 1-3 años.
4. La tasa de éxito de implantes dentales inmediatos postextracción con provisionalización protética inmediata en alveolos con patología periapical y en alveolos sin patología periapical no presenta diferencias estadísticamente significativas tras un periodo de seguimiento de 3-7 años.
5. Las características periimplantarias (encía queratinizada, recesión papilar mesial y distal, recesión central-vestibular y profundidad de sondaje) obtuvieron resultados similares tanto en el grupo de estudio (con patología periapical) como en el control (sin patología periapical), sin encontrar diferencias estadísticamente significativas entre ellos, tras un periodo de seguimiento de 3-7 años.
6. La pérdida ósea radiográfica media hallada fue ligeramente superior en el grupo de estudio (con patología periapical) frente al control (sin patología periapical), sin encontrar diferencias estadísticamente significativas entre ellos, tras un periodo de seguimiento de 3-7 años.

BIBLIOGRAFÍA

7.- BIBLIOGRAFÍA

- Abrahamsson I, Berglundh T, Wennström J, Lindhe J. The peri-implant hard and soft tissues at different implant systems. A comparative study in the dog. *Clin Oral Implants Res* 1996; 7:212-9.
- Abrahamsson I, Berglundh T, Lindhe J. The mucosal barrier following abutment dis/reconnection. An experimental study in dogs. *J Clin Periodontol* 1997; 24:568-72.
- Ahn SJ, Leesungbok R, Lee SW, Heo YK, Kang KL. Differences in implant stability associated with various methods of preparation of the implant bed: An in vitro study. *J Prosthet Dent* 2012; 107:366–72.
- Ainamo, J. y Bay, I. Problems and proposals for recording gingivitis and plaque. *International Dental Journal* 1975; 25: 229–35.
- Al Ruhaimi KA. Bone graft substitutes: a comparative qualitative histologic review of current osteoconductive grafting materials. *Int J Oral Maxillofac Implants* 2001; 16:105-14.
- Albrektsson T, Zarb GA, Worthington P. The long term efficacy of currently used dental implants: A review and proposed criteria of success. *Int J Oral Maxillofac Implants* 1986; 1:1-25.
- Albrektsson T. Osteointegrazione: inquadramento storico e concezioni attuali. In: Lindhe J, Thorkild K, Lang NP (eds). *Parodontologia e implantologia dentale*. 3 ed. Milano: Ermes, 1998; cap 28.
- Al-Jetaily S, Al-Dosari AA. Assessment of Osstell™ and Periotest® systems in measuring dental implant stability (in vitro study). *Saudi Dental J* 2011; 23:17-21.
- Allen E, Gainza CS, Farthing GG, Newbold DA. Improved technique for localized ridge augmentation. Report of 21 cases. *J Periodontol* 1985; 56: 195-9.
- Al-Marshood MM, Junker R, Al-Rasheed A, Al Farraj Aldosari A, Jansen JA, Anil S. Study of the osseointegration of dental implants placed with an adapted surgical technique. *Clin Oral Implants Res* 2011; 22:753-9.
- Amler MH, Johnson PL, Salman I. Histological and histochemical investigation of human alveolar socket healing in undisturbed extraction wounds. *J Am Dent Assoc* 1960; 61:32-44.

- Amler MH. Disturbed healing of extraction wounds. *J Oral Implantol* 1999; 25:179-84.
- Anneroth G, Hedstrom KG, Kjellman O, kondell PA, Nordenram A. Endosseus titanium implants in extraction sockets. An experimental study in monkeys. *Int J Oral Surg* 1985; 14:50-4.
- Aparicio C, Lang NP, Rangert B. Validity and clinical significance of biomechanical testing of implant/bone interface. *Clin Oral Implants Res* 2006; 17:2-7.
- Araújo MG y Lindhe J. Dimensional ridge alterations following tooth extraction. An experimental study in the dog. *J Clin Periodontol* 2005; 32:212-8.
- Araújo MG, Sukekava F, Wennstrom JL, Lindhe J. Ridge alterations following implant placement in fresh extraction sockets: an experimental study in the dog. *J Clin Periodontol* 2005; 32: 645–52.
- Araújo MG, Wennström JL, Lindhe J. Modeling of the buccal and lingual bone walls of fresh extraction sites following implant installation. *Clin Oral Implants Res* 2006; 17:606-14.
- Araújo MG, Lindhe J. Ridge alterations following tooth extraction with and without flap elevation: an experimental study in the dog. *Clin Oral Implants Res* 2009; 20:545-9.
- Araújo MG, Linder E, Lindhe J. Bio-Oss collagen in the buccal gap at immediate implants: a 6-month study in the dog. *Clin Oral Implants Res* 2011; 22:1–8.
- Artzi Z, Nemcovsky CE. The application of deproteinized bovine bone mineral for ridge preservation prior to implantation. Clinical and histological observations in a case report. *J Periodontol* 1998; 69: 1062–7.
- Artzi Z, Tal H, Dayan D. Porous bovine bone mineral in healing of human extraction sockets: 2. Histochemical observations at 9 months. *J Periodontol* 2001; 72:152–9.
- Artzi Z, Givol N, Rohrer MD, Nemcovsky CE, Prasad HS, Tal H. Qualitative and quantitative expression of bovine bone mineral in experimental bone defects. Part 1: Description of a dog model and histological observations. *J Periodontol* 2003; 74:1143–52.

- Artzi Z, Givol N, Rohrer MD, Nemcovsky CE, Prasad HS, Tal H. Qualitative and quantitative expression of bovine bone mineral in experimental bone defects. Part 2: Morphometric analysis. *J Periodontol* 2003; 74:1153–60.
- Artzi Z, Weinreb M, Givol N, Rohrer MD, Nemcovsky CE, Prasad HS, Tal H. Biomaterial resorption rate and healing site morphology of inorganic bovine bone and beta-tricalcium phosphate in the canine: a 24-month longitudinal histologic study and morphometric analysis. *Int J Oral Maxillofac Implants* 2004; 19:357-68.
- Astrand P, Engquist B, Anzén B, Bergendal T, Hallman M, Karlsson U, Kvint S, Lysell L, Rundcrantz T. Nonsubmerged and submerged implants in the treatment of the partially edentulous maxilla. *Clin Implant Dent Relat Res* 2002; 4:115-27.
- Atieh MA, Alsabeeha NH, Duncan WJ, de Silva RK, Cullinan MP, Schwass D, Payne AG. Immediate single implant restorations in mandibular molar extraction sockets: a controlled clinical trial. *Clin Oral Implants Res* 2013; 24:484-96.
- Bahat O. Osseointegrated implants in the maxillary tuberosity: Report on 45 consecutive patients. *Int J Oral Maxillofac Implants* 1992; 7:459–67.
- Bardyn T, Gédet P, Hallermann W, Büchler P. Prediction of dental implant torque with a fast and automatic finite element analysis: a pilot study. *Oral Surg Oral Med Oral Pathol Oral Radiol Endod* 2010; 109:594-603.
- Barewal, R, Oates T, Meredith N, Cochran D. Resonance frequency measurement of implant stability in vivo on implants with a sandblasted and acidetched surface. *Int J Oral Maxillofac Implants* 2003; 18: 641-51.
- Barzilay I. Immediate implants: their current status. *Int J Prosthodont* 1993; 6:169-75.
- Bataineh AB, Al-dakes AM. The influence of length of implant on primary stability: An *in vitro* study using resonance frequency analysis. *J Clin Exp Dent* 2017; 9:e1-6.
- Batista EL Jr, Batista FC. Managing soft tissue fenestrations in bone grafting surgery with an acellular dermal matrix: a case report. *Int J Oral Maxillofac Implants* 2001; 16:875-9.

- Becker W, Becker BE, McGuire MK. Localized ridge augmentation using absorbable pins and e-PTFE barrier membranes: a new surgical technique. Case reports. *Int J Periodontics Restorative Dent* 1994; 14:48-61.
- Becker W, Cameron C, Sennerby L, Urist M, Becker B. Histologic findings after implantation and evaluation of different grafting materials and titanium micro screws into extraction sockets: Case reports. *J Periodontol* 1998; 69:414–21.
- Becktor JP, Isaksson S, Billström C. A prospective multicenter study using two different surgical approaches in the mandible with turned Brånemark implants: conventional loading using fixed prostheses. *Clin Implant Dent Relat Res* 2007; 9:179-85.
- Beer A, Gahleitner A, Holm A, Tschabitscher M, Homolka P. Correlation of insertion torques with bone mineral density from dental quantitative CT in the mandible. *Clin Oral Implants Res* 2003; 14:616-20.
- Berglundh T y Lindhe J. Healing around implants placed in bone defects treated with Bio-Oss. An experimental study in the dog. *Clin Oral Implants Res* 1997; 8: 117–24.
- Bidgoli M, Soheilifar S, Faradmali J, Soheilifar S. High Insertion Torque and Peri-Implant Bone Loss: Is There a Relationship? *J Long Term Eff Med Implants* 2015; 25:209-13.
- Bilhan H, Cilingir A, Bural C, Bilmenoglu C, Sakar O, Geckili O. The Evaluation of the Reliability of Periotest for Implant Stability Measurements: An In Vitro Study. *J Oral Implantol* 2015; 41:e90-5.
- Bloom W. and Fawcett, D.W. (1994) A textbook of histology. New York and London: Chapman and Hall.
- Blus C, Szmukler-Moncler S, Khoury P, Orrù G. Immediate implants placed in infected and noninfected sites after atraumatic tooth extraction and placement with ultrasonic bone surgery. *Clin Implant Dent Relat Res* 2015; 17:e287-97.
- Bonte B, Van Steenberghe D. Masseteric post-stimulus EMG complex following mechanical stimulation of osseointegrated oral implants. *J Oral Rehabil* 1991; 18:221-9.

- Borges GJ, Novaes AB Jr, Grisi MF, Palioto DB, Taba M Jr, de Souza SL. Acellular dermal matrix as a barrier in guided bone regeneration: a clinical, radiographic and histomorphometric study in dogs. *Clin Oral Implants Res* 2009; 20:1105-15.
- Botticelli D, Berglundh T, Lindhe J. Resolution of bone defects of varying dimension and configuration in the marginal portion of the peri-implant bone. *J Clin Periodontol* 2004; 31:309-17.
- Botticelli D, Berglundh T, Lindhe J. Hard-tissue alterations following immediate implant placement in extraction sites. *J Clin Periodontol* 2004; 31: 820–8.
- Botticelli D, Persson LG, Lindhe J, Berghlund T. Bone tissue formation adjacent to implants placed in fresh extraction sockets: an experimental study in dogs. *Clin Oral Implants Res* 2006; 17:351-8.
- Boyan BD, Weesner TC, Lohmann CH, Andreacchio D, Carnes DL, Dean DD, Cochran DL, Schwartz Z. Porcine fetal enamel matrix derivative enhances bone formation induced by demineralized freeze dried bone allograft in vivo. *J Periodontol* 2000; 71:1278-86.
- Boyne PJ. Augmentation of the posterior maxilla by way of sinus grafting procedures: Recent research and clinical observations. *Oral Maxillofac Surg Clin North Am* 2004; 16:19–31.
- Brånemark PI. Introduction to osseointegration. En *Tissue-integrated Prostheses: Osseointegration in Clinical Dentistry*. Brånemark, P-1., Zarb, G.A.y Albrektsson, T. (Eds.), Quintessence, Chicago 1985, pps. 11-76.
- Büchter A, Kleinheinz J, Wiesmann HP, Kersken J, Nienkemper M, Weyhrother Hv, et al. Biological and biomechanical evaluation of bone remodeling and implant stability after using an osteotome technique. *Clin Oral Implants Res* 2005; 16:1-8.
- Buergers R, Rosentritt M, Schneider-Brachert W, et al. Efficacy of denture disinfection methods in controlling *Candida albicans* colonization in vitro. *Acta Odontol Scand* 2008; 66:174–80.
- Buser D, Dula K, Belser U, Hirt H, Berthold H. Localized ridge augmentation using guided bone regeneration. 1. Surgical procedure in the maxilla. *Int J Periodontics Restorative Dent* 1993; 13:29-45.

- Buser D, Dula K, Lang NP, Nyman S. Long-term stability of osseointegrated implants in bone regenerated with the membrane technique. 5-year results of a prospective study with 12 implants. *Clin Oral Implants Res* 1996; 7:175-83.
- Buser D, Martin W, Belser U. Optimizing esthetics for implant restorations in the anterior maxilla: anatomic and surgical considerations. *Int J Oral Maxillofac Implants* 2004; 19:43–61.
- Buser D, Sennerby L, De Bruyn H. Modern implant dentistry based on osseointegration: 50 years of progress, current trends and open questions. *Periodontol 2000* 2017; 73:7-21.
- Calvo Guirado JL, Saez Yuguero MR, Pardo Zamora G, Muñoz Barrio E. Immediate provisionalization on a new implant design for esthetic restoration and preserving crestal bone. *Implant Dent* 2007; 16:155-64.
- Campelo LD y Camara JR. Flapless implant surgery: a 10-year clinical retrospective analysis. *Int J Oral Maxillofac Implants* 2002; 17: 271-6.
- Caneva M, Botticelli D, Pantani F, Baffone GM, Rangel IG Jr, Lang NP. Deproteinized bovine bone mineral in marginal defects at implants installed immediately into extraction sockets: an experimental study in dogs. *Clin Oral Implants Res* 2012; 23:106–12.
- Cannizzaro G, Felice P, Leone M, et al. Early loading of implants in the atrophic posterior maxilla: Lateral sinus lift with autogenous bone and Bio-Oss versus crestal mini sinus lift and 8-mm hydroxyapatite-coated implants. A randomised controlled clinical trial. *Eur J Oral Implantol* 2009;2:25–38
- Canullo L y Rasperini G. Preservation of peri-implant soft and hard tissues using platform switching of implants placed in immediate extraction sockets: a proof-of-concept study with 12- to 36-month follow-up. *Int J Oral Maxillofac Implants* 2007; 22:995-1000.
- Canullo L, Malagnino VA. Vertical ridge augmentation around implants by e-PTFE titanium-reinforced membrane and bovine bone matrix: a 24- to 54-month study of 10 consecutive cases. *Int J Oral Maxillofac Implants* 2008; 23:858-66.
- Canullo L, Iurlaro G, Iannello G. Double-blind randomized controlled trial study on post-extraction immediately restored implants using the switching

- platform concept: soft tissue response. Preliminary report. *Clin Oral Implants Res* 2009; 20: 414–20.
- Canullo L, Camacho-Alonso F, Tallarico M, Meloni SM, Khanari E, Penarrocha-Oltra D. Mucosa Thickness and Peri-implant Crestal Bone Stability: A Clinical and Histologic Prospective Cohort Trial. *Int J Oral Maxillofac Implants* 2017; 32:675–81.
 - Cappiello M, Luongo R, Di Iorio D, Bugea C, Cocchetto R, Celletti R. Evaluation of peri-implant bone loss around platform-switched implants. *Int J Periodontics Restorative Dent* 2008; 28:347-55.
 - Carmagnola D, Adrisens P, Berglundh T. Healing of human extraction sockets filled with Bio-Oss. *Clin Oral Implants Res* 2003; 14:137–43.
 - Casap N, Zeltser C, Wexler A, Tarazi E, Zeltser R. Immediate placement of dental implants into debrided infected dentoalveolar sockets. *J Oral Maxillofac Surg* 2007; 65: 384–92.
 - Cate AR. (1998). *Bone: Oral Histology: Development, Structure and Function*. St. Louis: Mosby, pp. 104-127.
 - Cehreli MC, Kökat AM, Comert A, Ak-kocaoğlu M, Tekdemir I, Akça K. Implant stability and bone density: assessment of correlation in fresh cadavers using conventional and osteotome implant sockets. *Clin Oral Implants Res* 2009; 20:1163-9.
 - Chang J. Platform switching. *J Mass Dent Soc*. 2008; 57(1):40.
 - Chen ST, Darby IB, Reynolds EC. A prospective clinical study of non-submerged immediate implants: clinical outcomes and esthetic results. *Clin Oral Implants Res* 2007; 18:552–62.
 - Chen S y Buser D. Implants in post-extraction sites: A literature update. In Buser D, Belser U; ITI. *Treatment Guide. Vol 3: Implants in extractions sockets*. Berlin: Quintessence, 2008.
 - Chiapasco M, Zaniboni M, Boisco M. Augmentation procedures for the rehabilitation of deficient edentulous ridges with oral implants. *Clin Oral Implants Res* 2006; 17:136-59.
 - Choquet V, Hermans M, Adriaenssens P, Daelemans P, Tarnow DP, Malevez C. Clinical and radiographic evaluation of the papilla level adjacent

- to single-tooth dental implants. A retrospective study in the maxillary anterior region. *J Periodontol* 2001; 72:1364–71.
- Chrcanovic BR, Martins MD, Wennerberg A. Immediate placement of implants into infected sites: a systematic review. *Clin Implant Dent Relat Res* 2015; 17:e1-e16.
 - Chu SJ, Salama MA, Salama H, Garber DA, Saito H, Sarnachiaro GO, Tarnow DP. The dual-zone therapeutic concept of managing immediate implant placement and provisional restoration in anterior extraction sockets. *Compend Contin Educ Dent* 2012; 33: 524–32.
 - Cline, N.V. y Layman, D.L. The effects of chlorhexidine on the attachment and growth of cultured human periodontal cells. *J Periodontol* 1992; 63: 598–602.
 - Cordaro L, Torsello F, Rocuzzo M. Clinical outcome of submerged vs. non-submerged implants placed in fresh extraction sockets. *Clin Oral Implants Res* 2009; 20: 1307–13.
 - Cornelini, R., Cangini, F., Covani, U., Barone, A., Buser, D. Immediate restoration of single – tooth implants in mandibular molar sites: a 12 month preliminary report. *Int J Oral Maxillofac Implants* 2004; 19: 855-60.
 - Cosyn J, Eghbali A, De Bruyn H, Collys K, Cleymaet R, De Rouck T. Immediate single-tooth implants in the anterior maxilla: 3-year results of a case series on hard and soft tissue response and aesthetics. *J Clin Periodontol* 2011; 38:746–53.
 - Cosyn J, Hooghe N, De Bruyn H. A systematic review on the frequency of advanced recession following single immediate implant treatment. *J Clin Periodontol* 2012; 39: 582–9.
 - Cosyn J, Eghbali A, Hermans A, Vervaeke S, De Bruyn H, Cleymaet R. A 5-year prospective study on single immediate implants in the aesthetic zone. *J Clin Periodontol* 2016; 43: 702–9.
 - Crespi R, Capparè P, Gherlone E. Immediate loading of dental implants placed in periodontally infected and non-infected sites: a 4-year follow-up clinical study. *J Periodontol* 2010; 81:1140-6.

- Cumming, B.R. y Loe, H. Optimal dosage and method of delivering chlorhexidine solutions for the inhibition of dental plaque. *Journal of Periodontal Research* 1973; 8: 57–62.
- Dagher M, Mokbel N, Jabbour G, Naaman N. Resonance frequency analysis, insertion torque, and bone to implant contact of 4 implant surfaces: comparison and correlation study in sheep. *Implant Dent* 2014; 23:672-8.
- Dahlin C, Linde A, Gottlow J, Nyman S. Healing of bone defects by guided tissue regeneration. *Plast Reconstr Surg* 1988; 81:672-6.
- Dahlin C, Sennerby L, Lekholm U, Linde A, Nyman S. Generation of new bone around titanium implants using a membrane technique: an experimental study in rabbits. *Int J Oral Maxillofac Implants* 1989; 4:19-25.
- Dahlin C, Andersson L, Linde A. Bone augmentation at fenestrated implants by an osteopromotive membrane technique. A controlled clinical study. *Clin Oral Implants Res* 1991; 2:159-65.
- Dahlin C, Lekholm U, Becker W, Becker B, Higuchi K, Callens A, van Steenberghe D. Treatment of fenestration and dehiscence bone defects around oral implants using the guided tissue regeneration technique: a prospective multicenter study. *Int J Oral Maxillofac Implants* 1995; 10:312-8.
- den Hartog L, Slatter JJ, Vissink A, Meijer HJ, Raghoobar GM. Treatment outcome of immediate, early and conventional single-tooth implants in the aesthetic zone: a systematic review to survival, bone level, soft tissue, aesthetics and patient satisfaction. *J Clin Periodontol* 2008; 35:1073-86.
- De Rouck T, Collys K, Cosyn J. Immediate single-tooth implants in the anterior maxilla: a 1-year case cohort study on hard and soft tissue response. *J Clin Periodontol* 2008; 35: 649–57.
- De Rouck T, Collys K, Cosyn J. Single-tooth replacement in the anterior maxilla by means of immediate implantation and provisionalization: a review. *Int J Oral Maxillofac Implants* 2008; 23:897-904.
- De Rouck T, Collys K, Wyn I, Cosyn J. Instant provisionalization of immediate single-tooth implants is essential to optimize esthetic treatment outcome. *Clin Oral Implants Res* 2009; 20:566-70.
- De Santis D, Cucchi A, Rigoni G, Longhi C, Nocini PF. Relationship Between Primary Stability and Crestal Bone Loss of Implants Placed with High

- Insertion Torque: A 3-Year Prospective Study. *Int J Oral Maxillofac Implants* 2016; 31:1126-34.
- De Waal YC, Raghoobar GM, Huddleston Slater JJ, Meijer HJ, Winkel EG, Van Winkelhoff AJ. Implant decontamination during surgical peri-implantitis treatment: a randomized, double-blind, placebo-controlled trial. *J Clin Periodontol* 2013; 40:186–95.
 - Degidi M, Iezzi G, Scarano A, Piattelli A. Immediately loaded titanium implant with a tissue-stabilizing/maintaining design ('beyond platform switch') retrieved from man after 4 weeks: a histological and histomorphometrical evaluation. A case report. *Clin Oral Implants Res* 2008; 19:276-82.
 - Degidi M, Nardi D, Daprile G, Piattelli A. Nonremoval of immediate abutments in cases involving subcrestally placed postextractive tapered single implants: a randomized controlled clinical study. *Clin Implant Dent Relat Res* 2014; 16:794–805.
 - Degidi M, Daprile G, Piattelli A. Influence of underpreparation on primary stability of implants inserted in poor quality bone sites: an in vitro study. *J Oral Maxillofac Surg* 2015; 73:1084-8.
 - Degidi M, Daprile G, Piattelli A. Influence of Stepped Osteotomy on Primary Stability of Implants Inserted in Low-Density Bone Sites: An In Vitro Study. *Int J Oral Maxillofac Implants* 2017; 32:37-41.
 - Dos Santos MV, Elias CN, Cavalcanti-Lima JH. The effects of superficial roughness and design on the primary stability of dental implants. *Clin Implant Dent Relat Res* 2011; 13:215-23
 - Douglas de Oliveira DW, Lages FS, Lanza LA, Gomes AM, Queiroz TP, Costa Fde O. Dental implants with immediate loading using insertion torque of 30 Ncm: A systematic review. *Implant Dent* 2016; 25:675-83.
 - Drago, CJ. y Lazzara, RJ. Immediate occlusal loading of Osseotite implants in mandibular edentulous patients: a prospective observational report with 18-month data. *J Prosthodont* 2006; 15:187-94.
 - Elias CN, Rocha FA, Nascimento AL, Coelho PG. Influence of implant shape, surface morphology, surgical technique and bone quality on the primary stability of dental implants. *J Mech Behav Biomed Mater* 2012; 16:169-80.

- Engquist B, Astrand P, Anzén B, Dahlgren S, Engquist E, Feldmann H, Karlsson U, Nord PG, Sahlholm S, Svårdström P. Simplified methods of implant treatment in the edentulous lower jaw. A controlled prospective study. Part I: one-stage versus two-stage surgery. *Clin Implant Dent Relat Res* 2002; 4:93–103.
- Ericsson I y Lindhe J Probing depth at implants and teeth. An experimental study in the dog. *J Clin Periodontol* 1993; 20:623-7.
- Esposito M, Grusovin MG, Willings M, Coulthard P, Worthington HV. The effectiveness of immediate, early and conventional loading of dental implants: a Cochrane systematic review of randomized controlled clinical trials. *Int J Oral Maxillofac Implants* 2007; 22:893-904.
- Esposito M, Grusovin MG, Willings M, Coulthard P, Worthington HV Interventions for replacing missing teeth: different times for loading dental implants. *Cochrane Database Syst Rev* 2009; 21:CD003878.
- Evans CD y Chen ST. Esthetic outcomes of immediate implant placements. *Clin Oral Implants Res* 2008; 19:73–80.
- Fanuscu MI, Chang TL, Akça K. Effect of surgical techniques on primary implant stability and peri-implant bone. *J Oral Maxillofac Surg* 2007; 65:2487-91.
- Farré-Pagés N, Augé-Castro ML, Alaejos-Algarra F, Mareque-Bueno J, Ferrés-Padró E, Hernández-Alfaro F. Relation between bone density and primary implant stability. *Med Oral Patol Oral Cir Bucal* 2011; 16:e62-7.
- Fernández-Tresguerres-Hernández-Gil I, Alobera-Gracia MA, del-Canto-Pingarrón M, Blanco-Jerez L. Physiological bases of bone regeneration I. Histology and physiology of bone tissue. *Med Oral Patol Oral Cir Bucal* 2006; 11:E47-51.
- Fernandez-Tresguerres-Hernandez-Gil I, Alobera Garcia MA, Del Canto Pingarron M, Blanco Jerez L. Physiological bases of bone regeneration II. The remodeling process. *Med Oral Patol Oral Cir Bucal* 2006; 11:E151-7.
- Ferrara A, Galli C, Mauro G, Macaluso GM. Immediate provisional restoration of post-extraction implants for maxillary single-tooth replacement. *Int J Periodontics Restorative Dent* 2006; 26:371-7.

- Fiorellini JP, Engebretson SP, Donath K, Weber HP. Guided bone regeneration utilizing expanded polytetrafluoroethylene membranes in combination with submerged and nonsubmerged dental implants in beagle dogs. *J Periodontol* 1998; 69:528-35.
- Fiorellini JP, Nevins ML. Localized ridge augmentation/preservation. A systematic review. *Ann Periodontol* 2003; 8:321-7.
- Flötra L, Gjeramo P, Rølla G, Waerhaug J. Side effects of chlorhexidine mouth washes. *Scand J Dent Res* 1971; 79:119-25.
- Fotek PD, Neiva RF, Wang HL. Comparison of dermal matrix and polytetrafluoroethylene membrane for socket bone augmentation: a clinical and histologic study. *J Periodontol* 2009; 80:776-85.
- Frame JW, Browne RM, Brady CL. Biologic basis for interpositional autogenous bone grafts to the mandible. *J Oral Maxillofac Surg* 1982; 40:407-11.
- Francillon-Viellot H, de Buffrénil V, Castanet J, Géraudie J, Meunier FJ, Sire JY, Zylberbeg L, de Ricqlès A. Microstructure and mineralization of vertebrate skeletal tissues. In: *Skeletal Biomineralization: patterns, processes and evolutionary trends*. Volume 1. 1ª Ed. Nueva York: Joseph F. Carter editor; 1990.
- Friberg B, Sennerby L, Roos J, Lekholm U. Identification of bone quality in conjunction with insertion of titanium implants. A pilot study in jaw autopsy specimens. *Clin oral implants Res* 1995; 6:213-9.
- Friberg B, Ekestubbe A, Mellström D, Sennerby L. Branemark implants and osteoporosis: a clinical exploratory study. *Clin Implant Dent Relat Res* 2001; 3:50–6.
- Friberg B, Sennerby L, Meredith N. A comparison between cutting torque and resonance frequency measurements of maxillary implants. A 20 month clinical study. *Int J Oral Maxillofac Surg* 2001; 28:297-303.
- Fritz ME, Eke PI, Malmquist J, Hardwick R. Clinical and microbiological observations of early polytetrafluoroethylene membrane exposure in guided bone regeneration. Case reports in primates. *J Periodontol* 1996; 67:245-9.

- Fugazzotto PA. Success and failure rates of osseointegrated implants in function in regenerated bone for 6 to 51 months: a preliminary report. *Int J Oral Maxillofac Implants* 1997; 12:17-24.
- Fugazzotto PA. Success and failure rates of osseointegrated implants in function in regenerated bone for 72 to 133 months. *Int J Oral Maxillofac Implants* 2005; 20:77-83.
- Fujita R, Yokoyama A, Nodasaka Y, Kohgo T, Kawasaki T. Ultrastructure of ceramic–bone interface using hydroxyapatite and β -tricalcium phosphate ceramics and replacement mechanism of β -tricalcium phosphate in bone. *Tissue Cell* 2003; 35:427–40.
- Funato A, Salama MA, Ishikawa T, Garber DA, Salama H. Timing, positioning, and sequential staging in esthetic implant therapy: a four-dimensional perspective. *Int J Periodontics Restorative Dent* 2007; 27:313–23.
- Gargiulo A, Wentz F, Orban B. Dimensions and relations of the dento-gingival junction. *J Periodontol* 1961; 32:261-7.
- Gelb DA. Immediate implant surgery: three-year retrospective evaluation of 50 consecutive cases. *Int J Oral Maxillofac Implants* 1993; 8:388-99.
- Genuth S. Sistema endocrino: Regulación endocrina del metabolismo del calcio y del fosfato. En: Berne R.M and Levy M.N, editores. *Fisiología*. 3a edición. Madrid: Hacourt; 2001: 519-30.
- Georgiopoulos B, Kalioras K, Provatidis C, Manda M, Koidis P. The effects of implant length and diameter prior to and after osseointegration: a 2-D finite element analysis. *J Oral Implantol* 2007; 33:243-56.
- Giannelli, M., Chellini, F., Margheri, M., Tonelli, P. y Tani, A. Effect of chlorhexidine digluconate on different cell types: a molecular and ultrastructural investigation. *Toxicol In Vitro* 2008; 22:308-17.
- Glauser R, Schüpbach P, Gottlow J, Hämmerle CH. Periimplant soft tissue barrier at experimental one-piece mini-implants with different surface topography in humans: A light-microscopic overview and histometric analysis. *Clin Implant Dent Relat Res* 2005; 7:S44-51.

- Gomez-Roman G. Influence of flap design on peri-implant interproximal crestal bone loss around single-tooth implants. *Int J Oral Maxillofac Implants* 2001; 16:61-7.
- Graziano A, Benedetti L, Massei G, Cusella de Angelis MG, Ferrarotti F, Aimetti M. Bone production by human maxillary sinus mucosa cells. *J Cell Physiol* 2012; 227:3278–81.
- Greenstein G, Cavallaro J. Implant Insertion Torque: Its Role in Achieving Primary Stability of Restorable Dental Implants. *Compend Contin Educ Dent* 2017; 38:88-95; quiz 96.
- Grossman LI y Meiman BW. Solution of pulp tissue by chemical agents. *J Am Dent Assoc* 1941, 2:223-5.
- Grunder U, Gracis S, Capelli M. Influence of the 3-D bone-to-implant relationship on esthetics. *Int J Periodontics Restorative Dent* 2005; 25:113–9.
- Hahn J. Clinical uses of osteotomes. *J Oral Implantol* 1999; 25:23-9.
- Hämmerle CH, Chen ST, Wilson TG Jr. Consensus statements and recommended clinical procedures regarding the placement of implants in extraction sockets. *Int J Oral Maxillofac Implants* 2004; 19: 26–8.
- Hämmerle CH, Jung RE, Yaman D, Lang NP. Ridge augmentation by applying bioresorbable membranes and deproteinized bovine bone mineral: A report of twelve consecutive cases. *Clin Oral Implants Res* 2008; 19:19–25.
- Heitz-Mayfield LJA. Disease progression: identification of high-risk groups and individuals for periodontitis. *J Clin Periodontol* 2005; 32:196–209.
- Hench LL y Wilson J. Surface-active biomaterials. *Science* 1984 9; 226:630-6.
- Hench LL y Wilson J. Biocompatibility of silicates for medical use. *Ciba Found Symp* 1986; 121:231-46.
- Herrmann I, Lekholm U, Holm S, Kultje C: Evaluation of patient and implant characteristics as potential prognostic factors for oral implant failures. *Int J Oral Maxillofac Implants* 2005; 20: 220–30.
- Hermann JS, Buser D, Schenk RK, Cochran DL. Crestal bone changes around titanium implants. A histometric evaluation of unloaded non-

- submerged and submerged implants in the canine mandible. *J Periodontol* 2000; 71:1412-24.
- Hermann JS, Buser D. Guided bone regeneration for dental implants. *Curr Opin Periodontol* 1996; 3:168-77.
 - Hockers T, Abensur D, Valentini P, Legrand R, Hämmerle CH. The combined use of bioresorbable membranes and xenografts or autografts in the treatment of bone defects around implants. A study in beagle dogs. *Clin Oral Implants Res* 1999; 10:487–98.
 - Hsu A, Seong WJ, Wolff R, Zhang L, Hodges J, Olin PS, Hinrichs JE. Comparison of Initial Implant Stability of Implants Placed Using Bicortical Fixation, Indirect Sinus Elevation, and Unicortical Fixation. *Int J Oral Maxillofac Implants* 2016; 31:459-68.
 - Hsu YT, Lin GH, Wang HL. Effects of Platform-Switching on Peri-implant Soft and Hard Tissue Outcomes: A Systematic Review and Meta-analysis. *Int J Oral Maxillofac Implants* 2017; 32:e9-e24.
 - Huwais S, Meyer EG. A Novel Osseous Densification Approach in Implant Osteotomy Preparation to Increase Biomechanical Primary Stability, Bone Mineral Density, and Bone-to-Implant Contact. *Int J Oral Maxillofac Implants* 2017; 32:27-36.
 - Iasella JM, Greenwell H, Miller RL, Hill M, Drisko C, Bohra AA, Scheetz JP. Ridge preservation with freeze-dried bone allograft and a collagen membrane compared to extraction alone for implant site development: a clinical and histologic study in humans. *J Periodontol* 2003; 74:990-9.
 - Ikumi N, Tsutsumi S. Assessment of correlation between computerized tomography values of the bone and cutting torque values at implant placement: a clinical study. *Int J Oral Maxillofac Implants* 2005; 20:253-60.
 - Ivanoff CJ, Sennerby L, Lekholm U. Influence of mono and bicortical anchorage on the integration of titanium implants. A study in the rabbit tibia. *Int J Oral Maxillofac Surg* 1996; 25:229–35.
 - Jacobs R, van Steenberghe D. Role of periodontal ligament receptors in the tactile function of teeth: a review. *J Periodontal Res* 1994; 29:153-67.
 - Jaffin RA y Berman CL. The excessive loss of Branemark fixtures in type IV bone: A 5-year analysis. *J Periodontol* 1991; 62:2–4.

- Javed F.y Romanos G.E. The role of primary stability for successful immediate loading of dental implants. A literature review. *J Dent* 2010; 38:612-20.
- Jemt T. Regeneration of gingival papillae after single-implant treatment. *Int J Periodontics Restorative Dent* 1997;17:326–33
- Jenkins S., Addy M., Newcombe, R.G. Dose response of chlorhexidine against plaque and comparison with triclosan. *J Clin Periodontol* 1994; 21:250-5.
- Jensen SS, Broggin N, Hjørting-Hansen E, Schenk R, Buser D. Bone healing and graft resorption of autograft, anorganic bovine bone and β -tricalcium phosphate. A histologic and histomorphometric study in the mandible of minipigs. *Clin Oral Implants Res* 2006; 17:237–43.
- Jeong CM, Caput AA, Wylie RS, Son SC, Jeon YC. Bicortically stabilized implant load transfer. *Int J Oral Maxillofac Implants* 2003; 18:59–65.
- Jeong SM, Choi BH, Li J, Kim HS, Ko CY, Jung JH, Lee HJ, Lee SH, Engelke W. Flapless implant surgery: an experimental study. *Oral Surg Oral Med Oral Pathol Oral Radiol Endod* 2007; 104: 24-8.
- Jofre J, Valenzuela D, Quintana P, Asenjo-Lobos C. Protocol for immediate implant replacement of infected teeth. *Implant Dent* 2012; 21:287-94.
- Johansson C, Albrektsson T. Integration of screw implants in the rabbit. A 1 year follows up of removal of titanium implants. *Int J Oral Maxillofac Implants* 1987; 2:69-75.
- Johansson P y Strid K. Assesment of bone quality from cutting resistance during implant surgery. *Int J Oral Maxillofac Implants* 1994; 9:279-88.
- Johns RB, Jemt T, Heath MR, Hutton JE, McKenna S, McNamaraDC, van Steenberghe D, Taylor R, Watson RM, Herrmannl: A multicenter study of overdentures supported by Branemark implants. *Int J Oral Maxillofac Implants* 1992; 7: 513–22.
- Jung JH, Choi BH, Zhu SJ, Lee SH, Huh JY, You TM, Lee HJ, Li J. The effects of exposing dental implants to the maxillary sinus cavity on sinus complications. *Oral Surg Oral Med Oral Pathol Oral Radiol Endod* 2006; 102:602-5.

- Jung RE, Zaugg B, Philipp AOH, Truninger TC, Siegenthaler DW, Hämmerle CH. A prospective, controlled clinical trial evaluating the clinical radiological and aesthetic outcome after 5 years of immediately placed implants in sockets exhibiting periapical pathology. *Clin Oral Impl Res* 2013; 24:839–46.
- Kan JY y Rungcharassaeng K. Immediate placement and provisionalization of maxillary anterior single implants: a surgical and prosthodontic rationale. *Pract Periodontics Aesthet Dent* 2000; 12: 817–24.
- Kan JY, Rungcharassaeng K, Lozada J. Immediate placement and provisionalization of maxillary anterior single implants: 1-year prospective study. *Int J Oral Maxillofac Implants* 2003; 18:31–9.
- Kan JY, Rungcharassaeng K, Lozada JL, Zimmerman G. Facial gingival tissue stability following immediate placement and provisionalization of maxillary anterior single implants: a 2- to 8-year follow-up. *Int J Oral Maxillofac Implants* 2011; 26:179–87.
- Kan JY, Rungcharassaeng K, Ojano M, Goodacre CJ. Flapless anterior implant surgery: a surgical and prosthodontic rationale. *Pract Periodontics Aesthet Dent* 2000; 12:467-74; quiz 476.
- Kan JY, Rungcharassaeng K, Sclar A, Lozada JL. Effects of the facial osseous defect morphology on gingival dynamics after immediate tooth replacement and guided bone regeneration: 1-year results. *J Oral Maxillofac Surg* 2007; 65:13-9.
- Kan JY, Rungcharassaeng K. Interimplant papilla preservation in the esthetic zone: a report of six consecutive cases. *Int J Periodontics Restorative Dent*. 2003; 23:249-59.
- Karoussis IK, Salvi GE, Heitz-Mayfield LJ, Bragger U, Hämmerle CH, Lang NP. Long-term implant prognosis in patients with and without a history of chronic periodontitis: a 10-year prospective cohort study of the ITI Dental Implant System. *Clin Oral Implants Res* 2003; 14:329–39.
- Kashi A, Gupta B, Malmstrom H, Romanos GE. Primary stability of implants placed at different angulations in artificial bone. *Implant Dent* 2015; 24:92-5.
- Kaufman E y Wang PD. Localized vertical maxillary ridge augmentation using symphyseal bone cores: a technique and case report. *Int J Oral Maxillofac Implants* 2003; 18:293-8.

- Kellomäki M, Niiranen H, Puumanen K, Ashammakhi N, Waris T, Törmälä P. Bioabsorbable scaffolds for guided bone regeneration and generation. *Biomaterials* 2000; 21:2495-505.
- Kim JI, Choi BH, Li J, Xuan F, Jeong SM. Blood vessels of the peri-implant mucosa: a comparison between flap and flapless procedures. *Oral Surg Oral Med Oral Pathol Oral Radiol Endod* 107: 508-12.
- King GN, King N, Hughes FJ. Effect of two delivery systems for recombinant human bone morphogenetic protein-2 on periodontal regeneration in vivo. *J Periodontal Res* 1998; 33: 226-36.
- Koirala DP, Singh SV, Chand P, Siddharth R, Jurel SK, Aggarwal H, Tripathi S, Ranabhatt R, Mehrotra D. Early loading of delayed versus immediately placed implants in the anterior mandible: A pilot comparative clinical study. *J Prosthet Dent* 2016; 116:340-5.
- Kois JC. Predictable single tooth peri-implant esthetics: five diagnostic keys. *Compend Contin Educ Dent* 2001; 22:199–206.
- Kong L, Gu Z, Li T, Wu J, Hu K, Liu Y, et al. Biomechanical optimization of implant diameter and length for immediate loading: a nonlinear finite element analysis. *Int J Prosthodont* 2009; 22:607-15.
- Kong L, Sun Y, Hu K, Li D, Hou R, Yang J, Liu B. Bivariate evaluation of cylinder implant diameter and length: a three-dimensional finite element analysis. *J Prosthodont* 2008; 17:286-93.
- Kotsovilis S, Fourmoussis I, Karoussis IK, Bamia C. A systematic review and meta-analysis on the effect of implant length on the survival of rough-surface dental implants. *J Periodontol* 2009; 80:1700-18.
- Krüger E. Reconstruction of bone and soft tissue in extensive facial defects. *J Oral Maxillofac Surg* 1982; 40:714-20.
- Lambert PM, Morris HF, Ochi S. The influence of 0.12% chlorhexidine digluconate rinses on the incidence of infectious complications and implant success. *J Oral Maxillofac Surg* 1997; 55:25–30.
- Lang NP y Ramseier-Grossmann K. Optimal dosage of chlorhexidine digluconate in chemical plaque control when applied by the oral irrigator. *J Clin Periodontol* 1981, 8:189–202.

- Lang NP, Araújo M, Karring T. Formación del hueso alveolar. En Lindhe J, Karring T, Lan, NP. (Eds). Periodontología clínica e Implantología odontológica. 1ª Ed. Buenos Aires: Editorial Médica Panamericana S.A; 2005. pps. 907-39.
- Lazzara RJ. Immediate implant placement into extraction sites: surgical and restorative advantages. *Int J Periodontics Restorative Dent* 1989; 9:332-43.
- Lee CH, Singla A, Lee Y. Biomedical applications of collagen. *Int J Pharm* 2001; 221:1-22.
- Lee DH, Choi BH, Jeong SM, Xuan F, Kim HR. Effects of a flapless implant surgery on soft tissue profiles: a prospective clinical study. *Clin Impl Dent and Rel Res* 2011; 13:324-9.
- Lei Q, Chen J, Jiang J, Fu X, Lin H, Cai Z. Comparison of soft tissue healing around implants in beagle dogs: flap surgery versus flapless surgery. *Oral Surg Oral Med Oral Pathol Oral Radiol* 2013; 115:e21-e27.
- Lekholm U, Ericsson I, Adell R, Slots J. The condition of the soft tissues at tooth and fixture abutments supporting fixed bridges. A microbiological and histological study. *J Clin Periodontol* 1986; 13:558-62.
- Lekholm U. Immediate/early loading of oral implants in compromised patients. *Periodontol 2000* 2003; 33:194-203.
- Lindeboom JA, Tijook Y, Kroon FH. Immediate placement of implants in periapical infected sites: a prospective randomized study in 50 patients. *Oral Surg Oral Med Oral Pathol Oral Radiol Endod* 2006; 101:705-10.
- Lindhe J, Lang NP, Karring T. Periodontología clínica e implantología Odontológica. 5ª Ed. Buenos Aires: Médica Panamericana; 2009.
- Lindhe J, Wennström JL, Berghlund T. Clinical Periodontology and Implant Dentistry. 5ª Ed. EE.UU.: Blackwell; 2008.
- Linkevicius T, Apse P, Grybauskas S, Puisys A. The influence of soft tissue thickness on crestal bone changes around implants: a 1-year prospective controlled clinical trial. *Int J Oral Maxillofac Implants*. 2009; 24:712-9.
- Lioubavina-Hack N, Lang NP, Karring T. Significance of primary stability for osseointegration of dental implants. *Clin Oral Implants Res* 2006; 17:244- 50.
- Lorenzoni M, Pertl C, Keil C, Wegscheider WA. Treatment of peri-implant defects with guided bone regeneration: a comparative clinical study with

- various membranes and bone grafts. *Int J Oral Maxillofac Implants* 1998; 13:639-46.
- Lozano-Carrascal N, Salomó-Coll O, Gilabert-Cerdà M, Farré-Pagés N, Gargallo-Albiol J, Hernández-Alfaro F. Effect of implant macro-design on primary stability: A prospective clinical study. *Med Oral Patol Oral Cir Bucal* 2016; 21:e214-21.
 - Lundgren D, Sennerby L, Falk H, Friberg B, Nyman S. The use of a new bioresorbable barrier for guided bone regeneration in connection with implant installation. Case reports. *Clin Oral Implants Res* 1994; 5:177-84.
 - Lynch SE. Methods for evaluation of regenerative procedures. *J Periodontol* 1992; 63:1085-92.
 - Machtei EE. The effect of membrane exposure on the outcome of regenerative procedures in humans: a meta-analysis. *J Periodontol* 2001; 72:512-6.
 - Manzano-Moreno FJ, Herrera-Briones FJ, Bassam T, Vallecillo-Capilla MF, Reyes-Botella C. Factors Affecting Dental Implant Stability Measured Using the Ostell Mentor Device: A Systematic Review. *Implant Dent* 2015; 24:565-77.
 - Marcaccini AM, Novaes AB Jr, Souza SL, Taba M Jr, Grisi MF. Immediate placement of implants into periodontally infected sites in dogs. Part 2: a fluorescence microscopy study. *Int J Oral Maxillofac Implants* 2003; 18:812-9
 - Mariotti AJ y Rumpf DA. Chlorhexidine induced changes to human gingival fibroblast collagen and non-collagen protein production. *J Periodontol* 1999, 70:1443–8.
 - Marković A, Calasan D, Colić S, Stojčev- Stajčić L, Janjić B, Mišić T. Implant stability in posterior maxilla: bone-condensing versus bone-drilling: a clinical study. *Oral Surg Oral Med Oral Pathol Oral Radiol Endod* 2011; 112:557-63.
 - Marks SC y Hermey DC. The structure and development of bone. En Bilezikian JP, Raisz LG y Rodan GA (eds). *Principles of Bone Biology*. 1ª Ed. San Diego: London Academic Press; 1996. pp. 3-14.
 - Martinez H, Davarpanah M, Missika P, Celletti R, Lazzara R. Optimal implant stabilization in low density bone. *Clin Oral Implants Res* 2001; 12: 423-32.

- Abrahamsson I y Berglundh T. Effects of different implant surfaces and designs on marginal bone-level alterations: a review. *Clin Oral Implants Res* 2009; 20:207-15.
- Mecall RA y Rosenfeld AL. Influence of residual ridge resorption patterns on fixture placement and tooth position, Part III: Presurgical assessment of ridge augmentation requirements. *Int J Periodontics Restorative Dent* 1996; 16:322-37.
- Meijndert L, Raghoobar GM, Schüpbach P, Meijer HJ, Vissink A. Bone quality at the implant site after reconstruction of a local defect of the maxillary anterior ridge with chin bone or deproteinised cancellous bovine bone. *Int J Oral Maxillofac Surg* 2005; 34:877–84.
- Mellonig JT, Nevins M, Sanchez R. Evaluation of a bioabsorbable physical barrier for guided bone regeneration. Part I. Material alone. *Int J Periodontics Restorative Dent* 1998; 18:139-49.
- Meloni SM, Jovanovic SA, Urban I, Canullo L, Pisano M, Tallarico M. Horizontal Ridge Augmentation using GBR with a Native Collagen Membrane and 1:1 Ratio of Particulated Xenograft and Autologous Bone: A 1-Year Prospective Clinical Study. *Clin Implant Dent Relat Res* 2017; 19:38-45.
- Menicucci G, Pachie E, Lorenzetti M, Migliaretti G, Carossa S. Comparison of primary stability of straight-walled and tapered implants using an insertion torque device. *Int J Prosthodont* 2012; 25:465-71
- Meredith N. Implant stability, function and clinical success. En: European commission demonstration project. Resonance frequency analysis symposium. 2000. Gothenburg, Sweden: 2-6.
- Misch CE y Dietsh F. Bone-grafting materials in implant dentistry. *Implant Dent* 1993; 2:158-67.
- Misch CE. Density of bone: effect on surgical approach, and healing. En: Misch CE, ed. *Contemporary implant dentistry*. 1ª Ed. St. Louis: Mosby-Year Book; 1999. p.371–84.
- Miyamoto I, Tsuboi Y, Wada E, Suwa H, Iizuka T: Influence of cortical bone thickness and implant length on implant stability at the time of surgery – Clinical, prospective, biomechanical, and imaging study. *Bone* 2005; 37: 776–80.

- Montoya-Salazar V. Estudio prospectivo de implantes inmediatos postextracción en zonas infectadas y no infectadas, restaurados con coronas cementadas: 3 años de seguimiento [tesis doctoral]. Sevilla: Universidad de Sevilla, Facultad de Odontología; 2015.
- Müller HP y Eger T. Masticatory mucosa and periodontal phenotype: a review. *Int J Periodontics Restorative Dent* 2002; 22:172-83.
- Navarro-Vila C, García-Marín F, Ochandiano S. Tratado de cirugía oral y maxilofacial. Madrid: Arán Ediciones SL; 2004.
- Nevins M y Mellonig JT. Enhancement of the damaged edentulous ridge to receive dental implants: a combination of allograft and the gore-tex membrane. *Int J Periodontics Restorative Dent* 1992; 12:96-111.
- Newman MG, Takei HH, Carranza FA. Periodontología clínica. 9ª Ed. Buenos Aires: McGraw Hill; 2003.
- Nóbrega AR, Norton A, Silva JA, Silva JP, Branco FM, Anitua E. Osteotome versus conventional drilling technique for implant site preparation: a comparative study in the rabbit. *Int J Periodontics Restorative Dent* 2012; 32:e109-15.
- Novaes AB Jr, Vidigal Júnior GM, Novaes AB, Grisi MF, Polloni S, Rosa A. Immediate implants placed into infected sites: a histomorphometric study in dogs. *Int J Oral Maxillofac Implants* 1998; 13:422-7.
- Novaes AB Jr, Marcaccini AM, Souza SL, Taba Jr, Grisi MF. Immediate placement of implants into periodontally infected sites in dogs: a histomorphometric study of bone-implant contact. *Int J Oral Maxillofac Implants* 2003; 18:391-8
- Novaes AB Jr, de Oliveira RR, Muglia VA, Papalexiou V, Taba M. The effects of interimplant distances on papilla formation and crestal resorption in implants with a morse cone connection and a platform switch: a histomorphometric study in dogs. *J Periodontol* 2006; 77:1839-49.
- Nowzari H, MacDonald ES, Flynn J, London RM, Morrison JL, Slots J. The dynamics of microbial colonization of barrier membranes for guided tissue regeneration. *J Periodontol*. 1996; 67:694-702.

- Oh JS, Kim SG. Clinical study of the relationship between implant stability measurements using Periotest and Osstell mentor and bone quality assessment. *Oral Surg Oral Med Oral Pathol Oral Radiol* 2012; 113:e35-40.
- Ohgushi H, Caplan AI. Stem cell technology and bioceramics: from cell to gene engineering. *J Biomed Mater Res* 1999; 48: 913-27.
- O'Leary TJ, Drake RB, Naylor JE. The plaque control record. *J Periodontol* 1972; 43:38.
- Ostman PO, Hellman M, Sennerby L. Direct implant loading in the edentulous maxilla using a bone density-adapted surgical protocol and primary implant stability criteria for inclusion. *Clin Implant Dent Relat Res* 2005; 7:S60-9.
- Oue H, Doi K, Oki Y, Makihara Y, Kubo T, Perrotti V, Piattelli A, Akagawa Y, Tsuga K. Influence of implant surface topography on primary stability in a standardized osteoporosis rabbit model study. *J Funct Biomater* 2015; 6:143-52.
- Padmanabhan TV y Gupta RK. Comparison of crestal bone loss and implant stability among the implants placed with conventional procedure and using osteotome technique: a clinical study. *J Oral Implantol* 2010; 36:475-83.
- Palmer RM, Floyd PD, Palmer PJ, Smith BJ, Johansson CB, Albrektsson T. Healing of implant dehiscence defects with and without expanded polytetrafluoroethylene membranes: a controlled clinical and histological study. *Clin Oral Implants Res* 1994; 5:98-104.
- Papalexiou V, Novaes AB Jr, Grisi MF, Souza SS, Taba M Jr, Kajiwarra JK. Influence of implant microstructure on dynamics of bone healing around immediate implants placed into periodontally infected sites. A confocal laser scanning microscopic study. *Clin Oral Implants Res* 2004; 15:44-53.
- Piattelli A, Scarano A, Corigliano M, Piattelli M. Comparison of bone regeneration with the use of mineralized and demineralized freeze-dried bone allografts: A histological and histochemical study in man. *Biomaterials* 1996; 17:1127-31.
- Pieri F, Aldini NN, Marchetti C, Corinaldesi G. Influence of implant-abutment interface design on bone and soft tissue levels around immediately placed

- and restored single-tooth implants: a randomized controlled clinical trial. *Int J Oral Maxillofac Implants* 2011; 26: 169–78.
- Pimentel Lopes de Oliveira GJ, Leite FC, Pontes AE, Sakakura CE, Junior EM. Comparison of the Primary and Secondary Stability of Implants with Anodized Surfaces and Implants Treated by Acids: A Split-Mouth Randomized Controlled Clinical Trial. *Int J Oral Maxillofac Implants* 2016; 31:186-90.
 - Pinho MN, Roriz VL, Novaes AB Jr, Taba M Jr, Grisi MF, de Souza SL, Palioto DB. Titanium membranes in prevention of alveolar collapse after tooth extraction. *Implant Dent* 2006; 15:53-61.
 - Pose-Rodríguez JM. Análisis de la pérdida ósea periimplantaria en implantes inmediatos postextracción [tesis doctoral]. Santiago de Compostela: Universidad de Santiago de Compostela, Facultad de Medicina y Odontología; 2015.
 - Pranskunas M, Poskevicius L, Juodzbaly G, Kubilius R, Jimbo R. Influence of Peri-Implant Soft Tissue Condition and Plaque Accumulation on Peri-Implantitis: a Systematic Review. *J Oral Maxillofac Res* 2016; 7:e2.
 - Pucher JJ y Daniel JC The effects of chlorhexidine digluconate on human fibroblasts in vitro. *J Periodontol.* 1992; 63(6):526-32.
 - Quirynen M, Teughels W, De Soete M, van Steenberghe D. Topical antiseptics and antibiotics in the initial therapy of chronic adult periodontitis: Microbiological aspects. *Periodontol 2000* 2002; 28:72-90.
 - Quirynen M, van Steenberghe D, Jacobs R, Schotte A, Darius P. The reliability of pocket probing around screw-type implants. *Clin Oral Implants Res* 1991; 2:186-92.
 - Quirynen M, Van Assche N, Botticelli D, Berglundh T. How does the timing of implant placement to extraction affect outcome?. *Int J Oral Maxillofac Implants* 2007; 22:203-23.
 - Recker RR. Biopsies. En Bilezikian JP, Raisz LG y Rodan GA (eds). *Principles of Bone Biology*. 1ª Ed. San Diego: London Academic Press; 1996. pp. 1333-42.

- Roberts WE, Smith RK, Zilberman Y, Mozsary PG, Smith RS. Osseous adaptation to continuous loading of rigid endosseous implants. *Am J Orthod* 1984; 86:95-111.
- Rodríguez X, Navajas A, Vela X, Fortuño A, Jimenez J, Nevins M. Arrangement of Peri-implant Connective Tissue Fibers Around Platform-Switching Implants with Conical Abutments and Its Relationship to the Underlying Bone: A Human Histologic Study. *Int J Periodontics Restorative Dent* 2016; 36:533-40.
- Rodríguez-Ciurana X, Vela-Nebot X, Segalà-Torres M, Calvo-Guirado JL, Cambra J, Méndez-Blanco V, Tarnow DP. The effect of interimplant distance on the height of the interimplant bone crest when using platform-switched implants. *Int J Periodontics Restorative Dent* 2009; 29:141-51.
- Rodríguez-Pérez M, Bravo-Pérez M, Sánchez-López JD, Muñoz-Soto E, Romero-Olid MN, Baca-García P. Effectiveness of 1% versus 0.2% chlorhexidine gels in reducing alveolar osteitis from mandibular third molar surgery: a randomized, double-blind clinical trial. *Med Oral Patol Oral Cir Bucal* 2013; 18:e693-700.
- Rokn A, Ghahroudi AR, Mesgarzadeh A, Miremadi A, Yaghoobi S. Evaluation of stability changes in tapered and parallel wall implants: a human clinical trial. *J Dent (Tehran)* 2011; 8:186-200.
- Romeo E, Lops D, Rossi A, Storelli S, Rozza R, Chiapasco M. Surgical and prosthetic management of interproximal region with single-implant restorations: 1-year prospective study. *J Periodontol* 2008; 79: 1048–55.
- Rossa ML, Lima LA, Pustiglioni FE, Hespanhol AM, Kon S, Grigolli Filho J, Novo NF. SEM analyses of bacterial contamination of e-PTFE membranes and GTR clinical results. *J Int Acad Periodontol* 2006; 8:115-24.
- Ruiz-Magaz V, Hernández-Alfaro F, Díaz-Carandell A, Biosca-Gómez-de-Tejada MJ. Acellular dermal matrix in soft tissue reconstruction prior to bone grafting. A case report. *Med Oral Patol Oral Cir Bucal* 2010 1; 15:e61-4.
- Saadoun AP, LeGall M, Touati B. Selection and ideal tridimensional implant position for soft tissue aesthetics. *Pract Periodontics Aesthet Dent* 1999; 11:1063-72; quiz 1074.

- Sánchez-Siles M, Muñoz-D Cámara, Salazar-Sánchez N, Camacho Alonso-F, Calvo-Guirado JL. Crestal bone loss around submerged and non-submerged implants during the osseointegration phase with different healing abutment designs: a randomized prospective clinical study. *Clin Oral Implants Res* 2016; 5 [epub ahead of print].
- Sandberg E, Dahlin C, Linde A. Bone regeneration by the osteopromotion technique using bioabsorbable membranes: an experimental study in rats. *J Oral Maxillofac Surg* 1993; 51:1106-14.
- Santiago JF Jr, Batista VE, Verri FR, Honório HM, de Mello CC, Almeida DA, Pellizzer EP. Platform-switching implants and bone preservation: a systematic review and meta-analysis. *Int J Oral Maxillofac Surg* 2016; 45:332-45.
- Schepers EJC, de Clercq M, Ducheyne P, Kempeneers R. Bioactive glass particulate material as a filler for bone lesions. *J Oral Rehabil* 1991; 18:439-52.
- Schepers EJC, Ducheyne P, Barbier L, Schepers S. Bioactive glass particles of narrow size range: a new material for the repair of bone defects. *Implant Dent* 1993; 2:151-6.
- Schierano G, Ramieri G, Cortese M, Aimetti M, Preti G. Organization of the connective tissue barrier around long-term loaded implant abutments in man. *Clin Oral Implants Res* 2002; 13:460-4.
- Schnitman PA, Wohrle PS, Rubenstein JE. Immediate fixed interim prostheses supported by two-stage threaded implants: methodology and results. *J Oral Implantol* 1990; 16:96-105.
- Schropp L, Isidor F, Kostopoulos L, Wenzel A. Interproximal papilla levels following early versus delayed placement of single-tooth implants: a controlled clinical trial. *Int J Oral Maxillofac Implants* 2005; 20:753–61.
- Schropp L, Wenzel A, Kostopoulos L, Karring T. Bone healing and soft tissue contour changes following single-tooth extraction: a clinical and radiographic 12-month prospective study. *Int J Periodontics Restorative Dent* 2003; 23:313-23.
- Schulte W y Heimke G. The Tübinger immediate implant. *Quintessenz*. 1976; 27:17-23.

- Schwartz Z, Somers A, Mellonig JT, Carnes DL Jr, Dean DD, Cochran DL, Boyan BD. Ability of commercial demineralized freeze-dried bone allograft to induce new bone formation is dependent on donor age but not gender. *J Periodontol* 1998; 69: 470-8.
- Schwartz Z, Somers A, Mellonig JT, Carnes DL Jr, Wozney JM, Dean DD, Cochran DL, Boyan BD. Addition of human recombinant bone morphogenetic protein-2 to inactive commercial human demineralized freeze-dried bone allograft makes an effective composite bone inductive implant material. *J Periodontol* 1998; 69:1337-45.
- Schwartz Z, Mellonig JT, Carnes DL Jr, de la Fontaine J, Cochran DL, Dean DD, Boyan BD. Ability of commercial demineralized freeze-dried bone allograft to induce new bone formation. *J Periodontol* 1996; 67: 918-26.
- Schwarz F, Herten M, Ferrari D, Wieland M, Schmitz L, Engelhardt E, Becker J. Guided bone regeneration at dehiscence-type defects using biphasic hydroxyapatite + beta tricalcium phosphate (Bone Ceramic®) or a collagen-coated natural bone mineral (BioOss Collagen®): an immunohistochemical study in dogs. *Int J Oral Maxillofac Surg* 2007; 36:1198–206.
- Sclar, A.G. Guidelines for flapless surgery. *J Oral Maxillofac Surg* 2007; 65:20-32.
- Seibert JS, Cohen DW. Periodontal considerations in preparation for fixed and removable prosthodontics. *Dent Clin North Am* 1987; 31:529-55.
- Seibert J y Nyman S. Localized ridge augmentation in dogs: a pilot study using membranes and hydroxyapatite. *J Periodontol* 1990; 61:157-65.
- Shayesteh YS, Khojasteh A, Siadat H, Monzavi A, Bassir SH, Hossaini M, et al. A comparative study of crestal bone loss and implant stability between osteotome and conventional implant insertion techniques: a randomized controlled clinical trial study. *Clin Implant Dent Relat Res* 2013; 15:350-7.
- Shigeyama Y, D'Errico JA, Stone R, Somerman MJ. Commercially-prepared allograft material has biological activity in vitro. *J Periodontol* 1995; 66:478-87.
- Siar CH, Toh CG, Romanos G, Swaminathan D, Ong AH, Yaacob H, Nentwig GH. Peri-implant soft tissue integration of immediately loaded

- implants in the posterior macaque mandible: a histomorphometric study. *J Periodontol* 2003; 74:571-8.
- Sicilia A, Noguero B, Hernández R, Cobo J, Ainamo J, Bascones A, Lucas V, López Arranz JS. Relationship of dental treatment and oral hygiene to caries prevalence and need for periodontal treatment. *Av Odontoestomatol* 1990; 6:343-9, 351-2.
 - Siciliano VI, Salvi GE, Matarasso S, Cafiero C, Blasi A, Lang NP. Soft tissues healing at immediate transmucosal implants placed into molar extraction sites with buccal self-contained dehiscences: A 12-month controlled clinical trial. *Clin Oral Implants Res* 2009; 20:482–8.
 - Siegenthaler DW, Jung RE, Holderegger C, Roos M, Hämmerle CH. Replacement of teeth exhibiting periapical pathology by immediate implants. A prospective, controlled clinical trial. *Clin Oral Impl Res* 2007; 18:727–37.
 - Simion M, Dahlin C, Trisi P, Piattelli A. Qualitative and quantitative comparative study on different filling materials used in bone tissue regeneration: a controlled clinical study. *Int J Periodontics Restorative Dent* 1994; 14:198-215.
 - Simion M, Scarano A, Gionso L, Piattelli A. Guided bone regeneration using resorbable and nonresorbable membranes: a comparative histologic study in humans. *Int J Oral Maxillofac Implants* 1996; 11:735-42.
 - Skoglund A, Hising P, Young C. A clinical and histologic examination in humans of the osseous response to implanted natural bone mineral. *Int J Oral Maxillofac Implants* 1997; 12:194–9.
 - Spinato S, Agnini A, Chiesi M, Agnini AM, Wang HL. Comparison between graft and no-graft in an immediate placed and immediate nonfunctional loaded implant. *Implant Dent* 2012; 21: 97–103.
 - Srouji S, Ben-David D, Lotan R, Riminucci M, Livne E, Bianco P. The innate osteogenic potential of the maxillary sinus (Schneiderian) membrane: An ectopic tissue transplant model simulating sinus lifting. *Int J Oral Maxillofac Surg* 2010; 39:793–801.
 - Staedt H, Palarie V, Staedt A, Wolf JM, Lehmann KM, Ottl P, Kämmerer PW. Primary Stability of Cylindrical and Conical Dental Implants in Relation to

- Insertion Torque-A Comparative Ex Vivo Evaluation. *Implant Dent* 2017; 26:250-5.
- Strietzel FP, Neumann K, Hertel M. Impact of platform switching on marginal peri-implant bone-level changes. A systematic review and meta-analysis. *Clin Oral Implants Res* 2015; 26:342-58.
 - Summers RB. A new concept in maxillary implant surgery: The osteotome technique. *Compendium* 1994; 15:152, 154-6.
 - Summers RB. The osteotome technique: Part 2--The ridge expansion osteotomy (REO) procedure. *Compendium* 1994; 15:422, 424, 426.
 - Summers RB. The osteotome technique: Part 3--Less invasive methods of elevating the sinus floor. *Compendium* 1994; 15:698, 700, 702-4.
 - Summers RB. The osteotome technique: Part 4--Future site development. *Compend Contin Educ Dent* 1995; 16:1090, 1092.
 - Tabassum A, Meijer GJ, Walboomers XF, Jansen JA. Evaluation of primary and secondary stability of titanium implants using different surgical techniques. *Clin Oral Implants Res* 2014; 25:487-92.
 - Tarnow DP, Magner AW, Fletcher P. The effect of the distance from the contact point to the crest of bone on the presence or absence of the interproximal dental papilla. *J Periodontol* 1992; 63:995-6.
 - Ten Cate AR. Repair and regeneration of dental tissue. 4^a Ed. EE.UU.: Mosby St. Louis; 1994.
 - Thompson DM, Rohrer MD, Prasad HS. Comparison of bone grafting materials in human extraction sockets: clinical, histologic, and histomorphometric evaluation. *Implant Dent* 2006; 15:89–96.
 - Todescan FF, Pustiglioni FE, Imbronito AV, Albrektsson T, Gioso M. Influence of the microgap in the peri-implant hard and soft tissues: a histomorphometric study in dogs. *Int J Oral Maxillofac Implants* 2002; 17:467-72.
 - Tolman DE, Keller EE. Endosseous implant placement immediately following dental extraction and alveoloplasty: preliminary report with 6-year follow-up. *Int J Oral Maxillofac Implants* 1991; 6:24-8.
 - Torres-Lagares D, Gutierrez-Perez JL, Hita-Iglesias P, Magallanes-Abad N, Flores-Ruiz R, Basallote-Garcia M, Gonzalez-Martin M. Randomized, double-

- blind study on effectiveness of intra-alveolar chlorhexidine gel in reducing the incidence of alveolar osteitis in mandibular third molar surgery. *J Oral Maxillofac Surg* 2010; 68:1322-6
- Touati B, Rompen E, Van Dooren E. A new concept for optimizing soft tissue integration. *Pract Proced Aesthet Dent* 2005; 17:711-2, 714-5.
 - Trisi P y Rao W. Bone classification: clinical-histomorphometric comparison. *Clin Oral Implants Res* 1999; 10:1-7.
 - Trisi P, Todisco M, Consolo U, Travaglini D. High Versus Low Implant Insertion Torque: A Histologic, Histomorphometric, and biomechanical Study in the Sheep Mandible. *Int J Oral Maxillofac Implants* 2011; 26:837-49.
 - Truninger TC, Philipp AOH, Siegenthaler DW, Roos M, Hämmerle CH, Jung RE. A prospective, controlled clinical trial evaluating the clinical and radiological outcome after 3 years of immediately placed implants in sockets exhibiting periapical pathology. *Clin Oral Impl Res* 2011; 22: 20–7.
 - Tsolaki IN, Tonsekar PP, Najafi B, Drew HJ, Sullivan AJ, Petrov SD. Comparison of Osteotome and Conventional Drilling Techniques for Primary Implant Stability: An In Vitro Study. *J Oral Implantol* 2016; 42(4):321-5.
 - Tsoukaki M, Kalpidis CD, Sakellari D, Tsalikis L, Mikrogiorgis G, Konstantinidis A. Clinical, radiographic, microbiological, and immunological outcomes of flapped vs flapless dental implants: a prospective randomized controlled clinical trial. *Clin Oral Implants Res* 2013; 24(9):969-76.
 - Turkyilmaz I, Aksoy U, McGlumphy EA. Two alternative surgical techniques for enhancing primary implant stability in the posterior maxilla: a clinical study including bone density, insertion torque, and resonance frequency analysis data. *Clin Implant Dent Relat Res* 2008; 10(4):231-7.
 - Turkyilmaz I, Tözüm TF, Tumer C, Ozbek EN. Assessment of correlation between computerized tomography values of the bone, and maximum torque and resonance frequency values at dental implant placement. *J Oral Rehabil* 2006; 33:881-8.
 - Turkyilmaz I, McGlumphy EA: Influence of bone density on implant stability parameters and implant success: A retrospective clinical study. *BMC Oral Health* 2008; 8:32.

- Urban IA, Lozada JL, Jovanovic SA, Nagursky H, Nagy K. Vertical ridge augmentation with titanium-reinforced, dense-PTFE membranes and a combination of particulated autogenous bone and anorganic bovine bone-derived mineral: a prospective case series in 19 patients. *Int J Oral Maxillofac Implants* 2014; 29:185-93.
- Urist MR y Strates BS. Bone morphogenetic protein. *J Dent Res* 1971; 50:1392-1406.
- Urist MR. Bone morphogenetic protein induced bone formation, in experimental animals and patients with large bone defects. In: CIBA Foundation Symposium. Cell and molecular biology of vertebrate hard tissues. London: John Wiley y Sons, 1988.
- Villaverde-Ramírez G. Estudio comparativo del contacto hueso-implante y el área ósea periimplantaria en implantes inmediatos con o sin carga inmediata en el perro beagle [tesis doctoral]. Santiago de Compostela: Universidad de Santiago de Compostela, Facultad de Medicina y Odontología; 2010.
- Weigl P y Strangio A. The impact of immediately placed and restored single-tooth implants on hard and soft tissues in the anterior maxilla. *Eur J Oral Implantol* 2016; 9:S89-106.
- Weinländer M, Lekovic V, Spadijer-Gostovic S, Milicic B, Krennmair G, Plenck H Jr. Gingivomorphometry - esthetic evaluation of the crown-mucogingival complex: a new method for collection and measurement of standardized and reproducible data in oral photography. *Clin Oral Implants Res* 2009; 20:526-30.
- Weiner S, Traub W, Wagner HD. Lamellar bone: structure-function relations. *J Structur Biol* 1999; 126: 241-55.
- Wilson J y Low SB. Bioactive ceramics for periodontal treatment: comparative studies in the Patus monkey. *J Applied Biomat* 1992; 3:123-9.
- Wiltfang J, Schlegel KA, Schultze-Mosgau S, Nkenke E, Zimmermann R, Kessler P. Sinus floor augmentation with beta-tricalciumphosphate (beta-TCP): does platelet-rich plasma promote its osseous integration and degradation? *Clin Oral Implant Res* 2003; 14:213–8.

- Wöhrle PS. Single-tooth replacement in the aesthetic zone with immediate provisionalization: fourteen consecutive case reports. *Pract Periodontics Aesthet Dent* 1998; 10:1107-14; quiz 1116.
- Yengopal V y Mickenautsch S. Chlorhexidine for the prevention of alveolar osteitis. *International Int J Oral Maxillofac Surg* 2012; 41:1253-64.
- You TM, Choi BH, Li J, Xuan F, Jeong SM, Jang SO. Morphogenesis of the periimplant mucosa: a comparison between flap and flapless procedures in the canine mandible. *Oral Surg Oral Med Oral Pathol Oral Radiol Endod* 2009; 107:66-70.
- Zerbo IR, Bronckers ALJJ, de Lange GL, van Beek GJ, Burger EH. Histology of human alveolar bone regeneration with a porous tricalcium phosphate. A report of two cases. *Clin Oral Implants Res* 2001; 12:379–84.
- Zhang M, Powers RM Jr., Wolfinbarger L Jr. Effect(s) of the demineralization process on the osteoinductivity of demineralized bone matrix. *J Periodontol* 1997; 68:1085-92.
- Zigdon H, Machtei EE. The dimensions of keratinized mucosa around implants affect clinical and immunological parameters. *Clin Oral Implants Res* 2008; 19:387-92.
- Zijdeveld SA, Zerbo IR, van den Bergh JP, Schulten EA, ten Bruggenkate CM. Maxillary sinus floor augmentation using a β -tricalcium phosphate (Cerasorb) alone compared to autogenous bone graft. *Int J Oral Maxillofac Implants* 2005; 20:432–40.
- Zitzmann NU, Naef R, Schärer P. Resorbable versus nonresorbable membranes in combination with Bio-Oss for guided bone regeneration. *Int J Oral Maxillofac Implants* 1997; 12:844-52.
- Zitzmann NU, Schärer P, Marinello CP. Long-term results of implants treated with guided bone regeneration: a 5-year prospective study. *Int J Oral Maxillofac Implants* 2001; 16:355-66.
- Zou C, Weng W, Deng X, Cheng K, Liu X, Du P, Shen G, Han G. Preparation and characterization of porous beta-tricalcium phosphate/collagen composites with an integrated structure. *Biomaterials* 2005; 26:5276–84.

ANEXOS

DECLARACION DE HELSINKI DE LA ASOCIACION MÉDICA MUNDIAL

Principios éticos para las investigaciones médicas en seres humanos

Adoptada por la 18ª Asamblea Médica Mundial Helsinki, Finlandia, Junio 1964 y enmendada por la
29ª Asamblea Médica Mundial Tokio, Japón, Octubre 1975
35ª Asamblea Médica Mundial Venecia, Italia, Octubre 1983
41ª Asamblea Médica Mundial Hong Kong, Septiembre 1989
48ª Asamblea General Somerset West, Sudáfrica, Octubre 1996
y la 52ª Asamblea General Edimburgo, Escocia, Octubre 2000

Nota de Clarificación del Párrafo 29, agregada por la Asamblea General de la AMM, Washington 2002

Nota de Clarificación del Párrafo 30, agregada por la Asamblea General de la AMM, Tokio 2004

A. INTRODUCCIÓN

1. La Asociación Médica Mundial ha promulgado la Declaración de Helsinki como una propuesta de principios éticos que sirvan para orientar a los médicos y a otras personas que realizan investigación médica en seres humanos. La investigación médica en seres humanos incluye la investigación del material humano o de información identificables.

2. El deber del médico es promover y velar por la salud de las personas. Los conocimientos y la conciencia del médico han de subordinarse al cumplimiento de ese deber.

3. La Declaración de Ginebra de la Asociación Médica Mundial vincula al médico con la fórmula "velar solícitamente y ante todo por la salud de mi paciente", y el Código Internacional de Ética Médica afirma que: "El médico debe actuar solamente en el interés del paciente al proporcionar atención médica que pueda tener el efecto de debilitar la condición mental y física del paciente".

4. El progreso de la medicina se basa en la investigación, la cual, en último término, tiene que recurrir muchas veces a la experimentación en seres humanos.

5. En investigación médica en seres humanos, la preocupación por el bienestar de los seres humanos debe tener siempre primacía sobre los intereses de la ciencia y de la sociedad.

6. El propósito principal de la investigación médica en seres humanos es mejorar los procedimientos preventivos, diagnósticos y terapéuticos, y también comprender la etiología y patogenia de las enfermedades. Incluso, los mejores métodos preventivos, diagnósticos y terapéuticos disponibles deben ponerse a prueba continuamente a través de la investigación para que sean eficaces, efectivos, accesibles y de calidad.

7. En la práctica de la medicina y de la investigación médica del presente, la mayoría de los procedimientos preventivos, diagnósticos y terapéuticos implican algunos riesgos y costos.

8. La investigación médica está sujeta a normas éticas que sirven para promover el respeto a todos los seres humanos y para proteger su salud y sus derechos individuales. Algunas poblaciones sometidas a la investigación son vulnerables y necesitan protección especial. Se deben reconocer las necesidades particulares de los que tienen desventajas económicas y médicas. También se debe prestar atención especial a los que no pueden otorgar o rechazar el consentimiento por sí mismos, a los que pueden otorgar el consentimiento bajo presión, a los que no se beneficiarán personalmente con la investigación y a los que tienen la investigación combinada con la atención médica.

9. Los investigadores deben conocer los requisitos éticos, legales y jurídicos para la investigación en seres humanos en sus propios países, al igual que los requisitos internacionales

vigentes. No se debe permitir que un requisito ético, legal o jurídico disminuya o elimine cualquiera medida de protección para los seres humanos establecida en esta Declaración.

B. PRINCIPIOS BASICOS PARA TODA INVESTIGACION MEDICA

10. En la investigación médica, es deber del médico proteger la vida, la salud, la intimidad y la dignidad del ser humano.

11. La investigación médica en seres humanos debe conformarse con los principios científicos generalmente aceptados, y debe apoyarse en un profundo conocimiento de la bibliografía científica, en otras fuentes de información pertinentes, así como en experimentos de laboratorio correctamente realizados y en animales, cuando sea oportuno.

12. Al investigar, hay que prestar atención adecuada a los factores que puedan perjudicar el medio ambiente. Se debe cuidar también del bienestar de los animales utilizados en los experimentos.

13. El proyecto y el método de todo procedimiento experimental en seres humanos debe formularse claramente en un protocolo experimental. Este debe enviarse, para consideración, comentario, consejo, y cuando sea oportuno, aprobación, a un comité de evaluación ética especialmente designado, que debe ser independiente del investigador, del patrocinador o de cualquier otro tipo de influencia indebida. Se sobreentiende que ese comité independiente debe actuar en conformidad con las leyes y reglamentos vigentes en el país donde se realiza la investigación experimental. El comité tiene el derecho de controlar los ensayos en curso. El investigador tiene la obligación de proporcionar información del control al comité, en especial sobre todo incidente adverso grave. El investigador también debe presentar al comité, para que la revise, la información sobre financiamiento, patrocinadores, afiliaciones institucionales, otros posibles conflictos de interés e incentivos para las personas del estudio.

14. El protocolo de la investigación debe hacer referencia siempre a las consideraciones éticas que fueran del caso, y debe indicar que se han observado los principios enunciados en esta Declaración.

15. La investigación médica en seres humanos debe ser llevada a cabo sólo por personas científicamente calificadas y bajo la supervisión de un médico clínicamente competente. La responsabilidad de los seres humanos debe recaer siempre en una persona con capacitación médica, y nunca en los participantes en la investigación, aunque hayan otorgado su consentimiento.

16. Todo proyecto de investigación médica en seres humanos debe ser precedido de una cuidadosa comparación de los riesgos calculados con los beneficios previsibles para el individuo o para otros. Esto no impide la participación de voluntarios sanos en la investigación médica. El diseño de todos los estudios debe estar disponible para el público.

17. Los médicos deben abstenerse de participar en proyectos de investigación en seres humanos a menos de que estén seguros de que los riesgos inherentes han sido adecuadamente evaluados y de que es posible hacerles frente de manera satisfactoria. Deben suspender el experimento en marcha si observan que los riesgos que implican son más importantes que los beneficios esperados o si existen pruebas concluyentes de resultados positivos o beneficiosos.

18. La investigación médica en seres humanos sólo debe realizarse cuando la importancia de su objetivo es mayor que el riesgo inherente y los costos para el individuo. Esto es especialmente importante cuando los seres humanos son voluntarios sanos.

19. La investigación médica sólo se justifica si existen posibilidades razonables de que la población, sobre la que la investigación se realiza, podrá beneficiarse de sus resultados.

20. Para tomar parte en un proyecto de investigación, los individuos deben ser participantes voluntarios e informados.

21. Siempre debe respetarse el derecho de los participantes en la investigación a proteger su integridad. Deben tomarse toda clase de precauciones para resguardar la intimidad de los individuos, la confidencialidad de la información del paciente y para reducir al mínimo las consecuencias de la investigación sobre su integridad física y mental y su personalidad.

22. En toda investigación en seres humanos, cada individuo potencial debe recibir información adecuada acerca de los objetivos, métodos, fuentes de financiamiento, posibles conflictos de intereses, afiliaciones institucionales del investigador, beneficios calculados, riesgos previsible e incomodidades derivadas del experimento. La persona debe ser informada del derecho de participar o no en la investigación y de retirar su consentimiento en cualquier momento, sin exponerse a represalias. Después de asegurarse de que el individuo ha comprendido la información, el médico debe obtener entonces, preferiblemente por escrito, el consentimiento informado y voluntario de la persona. Si el consentimiento no se puede obtener por escrito, el proceso para lograrlo debe ser documentado y atestiguado formalmente.

23. Al obtener el consentimiento informado para el proyecto de investigación, el médico debe poner especial cuidado cuando el individuo está vinculado con él por una relación de dependencia o si consiente bajo presión. En un caso así, el consentimiento informado debe ser obtenido por un médico bien informado que no participe en la investigación y que nada tenga que ver con aquella relación.

24. Cuando la persona sea legalmente incapaz, o inhábil física o mentalmente de otorgar consentimiento, o menor de edad, el investigador debe obtener el consentimiento informado del representante legal y de acuerdo con la ley vigente. Estos grupos no deben ser incluidos en la investigación a menos que ésta sea necesaria para promover la salud de la población representada y esta investigación no pueda realizarse en personas legalmente capaces.

25. Si una persona considerada incompetente por la ley, como es el caso de un menor de edad, es capaz de dar su asentimiento a participar o no en la investigación, el investigador debe obtenerlo, además del consentimiento del representante legal.

26. La investigación en individuos de los que no se puede obtener consentimiento, incluso por representante o con anterioridad, se debe realizar sólo si la condición física/mental que impide obtener el consentimiento informado es una característica necesaria de la población investigada. Las razones específicas por las que se utilizan participantes en la investigación que no pueden otorgar su consentimiento informado deben ser estipuladas en el protocolo experimental que se presenta para consideración y aprobación del comité de evaluación. El protocolo debe establecer que el consentimiento para mantenerse en la investigación debe obtenerse a la brevedad posible del individuo o de un representante legal.

27. Tanto los autores como los editores tienen obligaciones éticas. Al publicar los resultados de su investigación, el investigador está obligado a mantener la exactitud de los datos y resultados. Se deben publicar tanto los resultados negativos como los positivos o de lo contrario deben estar a la disposición del público. En la publicación se debe citar la fuente de financiamiento, afiliaciones institucionales y cualquier posible conflicto de intereses. Los informes sobre investigaciones que no se ciñan a los principios descritos en esta Declaración no deben ser aceptados para su publicación.

C. PRINCIPIOS APLICABLES CUANDO LA INVESTIGACION MEDICA SE COMBINA CON LA ATENCION MEDICA

28. El médico puede combinar la investigación médica con la atención médica, sólo en la medida en que tal investigación acredite un justificado valor potencial preventivo, diagnóstico o

terapéutico. Cuando la investigación médica se combina con la atención médica, las normas adicionales se aplican para proteger a los pacientes que participan en la investigación.

29. Los posibles beneficios, riesgos, costos y eficacia de todo procedimiento nuevo deben ser evaluados mediante su comparación con los mejores métodos preventivos, diagnósticos y terapéuticos existentes. Ello no excluye que pueda usarse un placebo, o ningún tratamiento, en estudios para los que no hay procedimientos preventivos, diagnósticos o terapéuticos probados. A fin de aclarar más la posición de la AMM sobre el uso de ensayos controlados con placebo, la AMM publicó en octubre de 2001 una nota de clarificación del párrafo 29¹.

30. Al final de la investigación, todos los pacientes que participan en el estudio deben tener la certeza de que contarán con los mejores métodos preventivos, diagnósticos y terapéuticos probados y existentes, identificados por el estudio.²

31. El médico debe informar cabalmente al paciente los aspectos de la atención que tienen relación con la investigación. La negativa del paciente a participar en una investigación nunca debe perturbar la relación médico-paciente.

32. Cuando en la atención de un enfermo los métodos preventivos, diagnósticos o terapéuticos probados han resultado ineficaces o no existen, el médico, con el consentimiento informado del paciente, puede permitirse usar procedimientos preventivos, diagnósticos y terapéuticos nuevos o no comprobados, si, a su juicio, ello da alguna esperanza de salvar la vida, restituir la salud o aliviar el sufrimiento. Siempre que sea posible, tales medidas deben ser investigadas a fin de evaluar su seguridad y eficacia. En todos los casos, esa información nueva debe ser registrada y, cuando sea oportuno, publicada. Se deben seguir todas las otras normas pertinentes de esta Declaración.

La Declaración de Helsinki (Doc. 17.C) es un documento oficial de la Asociación Médica Mundial, organismo representante mundial de los médicos. Fue adoptada por primera vez en 1964 (Helsinki, Finlandia) y revisada en 1975 (Tokio, Japón), 1983 (Venecia, Italia), 1989 (Hong Kong), 1996 (Somerset West, Sudáfrica) y 2000 (Edimburgo, Escocia). Nota de Clarificación del párrafo 29, agregada por la Asamblea General de la AMM, Washington 2002. Nota de Clarificación del párrafo 30, agregada por la Asamblea General de la AMM, Tokio 2004.

¹ Nota de Clarificación del Párrafo 29 de la Declaración de Helsinki

La AMM reafirma que se debe tener muchísimo cuidado al utilizar ensayos con placebo y, en general, esta metodología sólo se debe emplear si no se cuenta con una terapia probada y existente. Sin embargo, los ensayos con placebo son aceptables éticamente en ciertos casos, incluso si se dispone de una terapia probada y si se cumplen las siguientes condiciones:

- Cuando por razones metodológicas, científicas y apremiantes, su uso es necesario para determinar la eficacia y la seguridad de un método preventivo, diagnóstico o terapéutico o
- Cuando se prueba un método preventivo, diagnóstico o terapéutico para una enfermedad de menos importancia que no implique un riesgo adicional, efectos adversos graves o daño irreversible para los pacientes que reciben el placebo.

Se deben seguir todas las otras disposiciones de la Declaración de Helsinki, en especial la necesidad de una revisión científica y ética apropiada.

² Nota de Clarificación del Párrafo 30 de la Declaración de Helsinki

Por la presente, la AMM reafirma su posición de que es necesario durante el proceso de planificación del estudio identificar el acceso después del ensayo de los participantes en el estudio a procedimientos preventivos, diagnósticos y terapéuticos que han resultado beneficiosos en el estudio o el acceso a otra atención apropiada. Los arreglos para el acceso después del ensayo u otra atención deben ser descritos en el protocolo del estudio, de manera que el comité de revisión ética pueda considerar dichos arreglos durante su revisión.

**PROTOCOLO DE RECOGIDA DE DATOS DEL ESTUDIO:****“Ensayo clínico controlado de implantes inmediatos postextracción con provisionalización protética inmediata en alveolos con patología periapical: estudio prospectivo de 1 a 7 años de seguimiento”****Día 0**

-EDAD:

-SEXO: Varón Mujer

-TABACO: No fumador ≤10c 11-20 >20c

-ALCOHOL: No Diariamente Fines de semana

-FRECUENCIA DE CEPILLADO: No 1v/d 2v/d 3v/d o más

-GRUPO DE ESTUDIO: Con infección Sin infección

-LOCALIZACIÓN:

-LONGITUD Y DIÁMETRO:

-TORQUE DE INSERCIÓN:

-ÍNDICE DE PLACA:.....%

Día de recogida de datos (Revisión 1-7 años)

-TIEMPO DE SEGUIMIENTO:

-BOP DEL IMPLANTE: Vestibular: Lingual/Palatino: Mesial: Distal:

-NIVEL CLINICO DE ENCIA QUERATINIZADA: DV: V: MV:

-NIVEL DE INSERCIÓN CLÍNICA:

-Profundidad de sondaje: DV: V: MV: DP: P: MP:

-Recesión clínica: DV: V: MV: DP: P: MP:

-PÉRDIDA ÓSEA RADIOGRÁFICA: Mesial: Distal: