



Curso de especialista universitario en técnicas ópticas y optométricas avanzadas en Oftalmología



Técnicas aplicadas a la cirugía de la córnea

Antonio Benito Galindo. Departamento de Física.

Curso 2009-2010.



Aberrometría clínica:

- Aberrometría clínica I: Interpretación de la aberración de frente de onda en el ojo normal, con patología corneal o tras cirugía ocular.
- Aberrometría clínica II: Aplicaciones en cirugía refractiva personalizada.



Aberrometría clínica:

- Aberrometría clínica I: Interpretación de la aberración de frente de onda en el ojo normal, con patología corneal o tras cirugía ocular.
- Aberrometría clínica II: Aplicaciones en cirugía refractiva personalizada.

Aberrometría clínica I

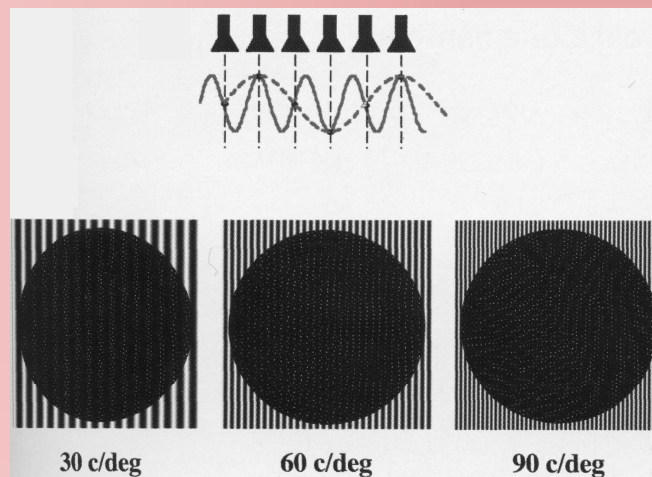


Límites a la calidad de visión




Límites neuronales

La calidad de visión está limitada por varios factores. Uno de los límites es el neuronal, como el impuesto por la presencia y reparto de conos y células ganglionares.



[Krueger et al, 2006]

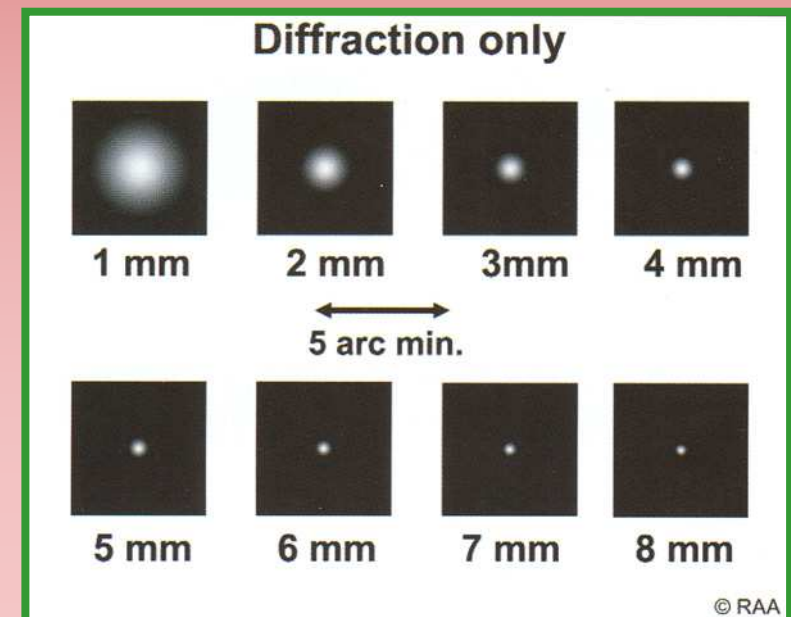


Aberrometría clínica I



Límites ópticos

- El otro factor que limita la calidad de visión es la calidad de la imagen retiniana.
- Formada por el sistema óptico ocular, se ve degradada por factores como la **difusión intraocular** o la **difracción**.

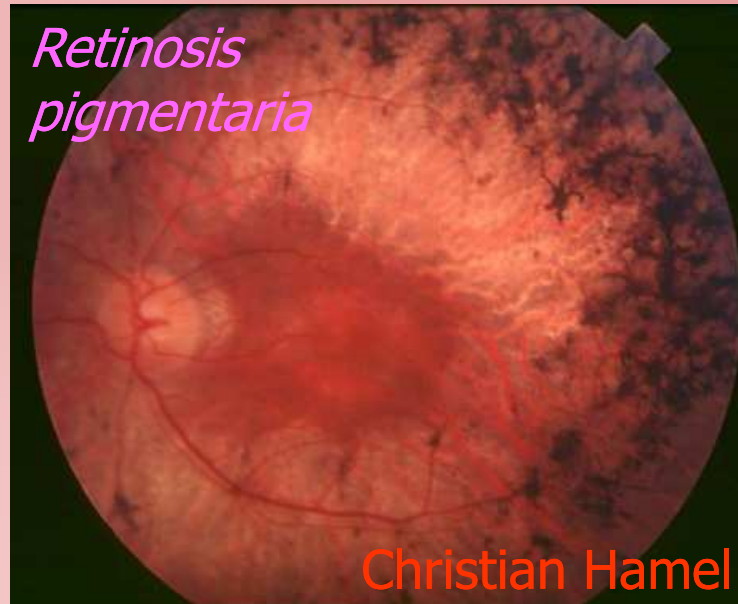



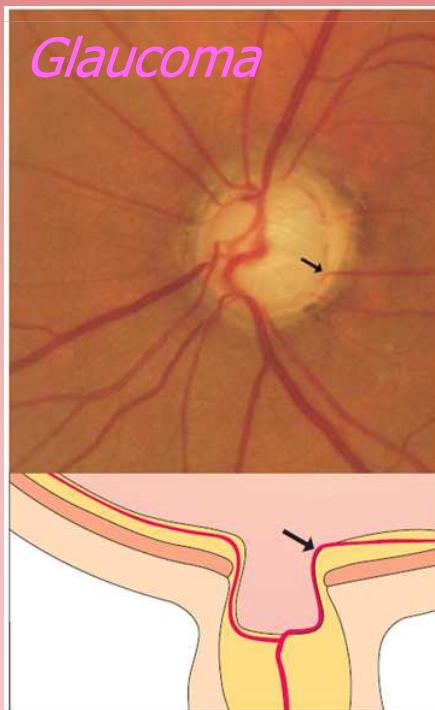
Factores que reducen la calidad de visión

El límite neuronal se puede ver afectado por daños en la retina o en la vía óptica, como pueden ser los problemas retinianos, de vía óptica, o de las áreas visuales del cerebro.

Retinosis pigmentaria

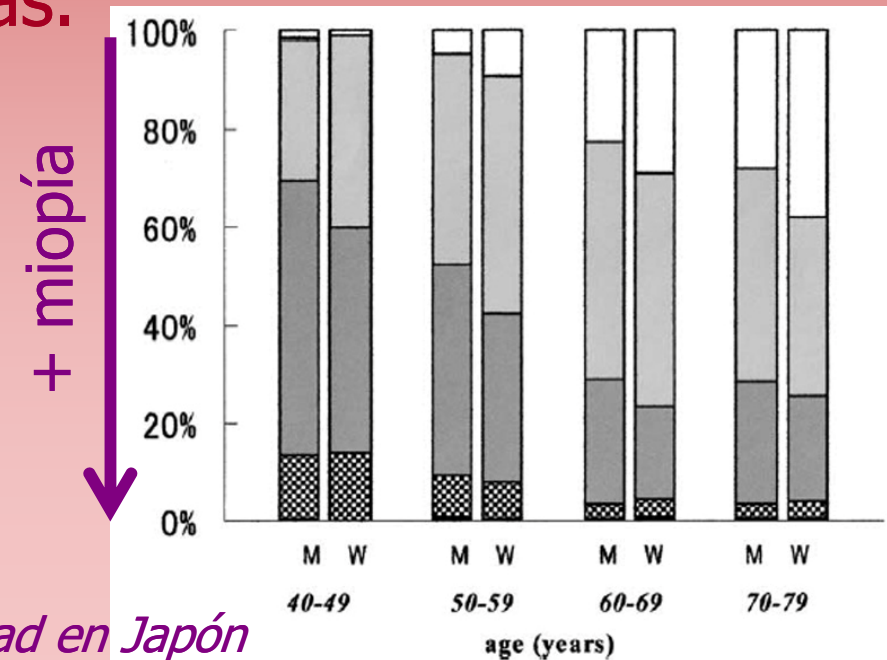
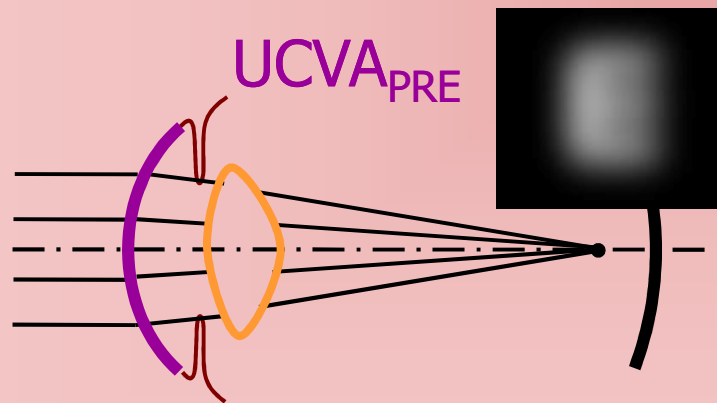


Christian Hamel



Factores que reducen la calidad de visión

- La causa más frecuente de pérdida visual en el ser humano son las anomalías refractivas no corregidas.
- La miopía se ha vuelto un factor asociado a las sociedades más desarrolladas.

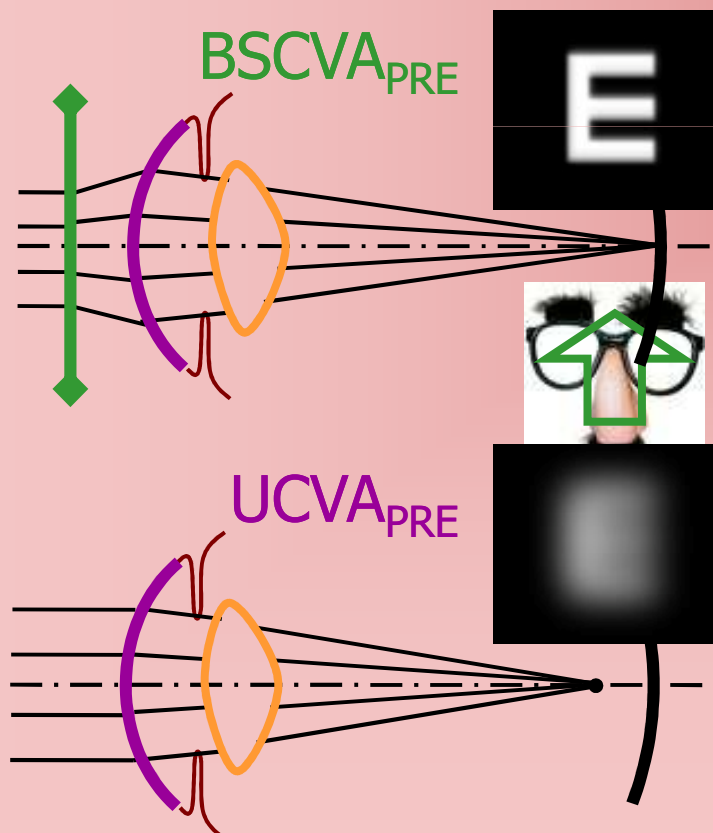


[Shimizu et al, 2003]

Error refractivo y edad en Japón

Factores que reducen la calidad de visión

- El error refractivo se puede compensar de manera sencilla, utilizando lentes en gafas o de contacto.



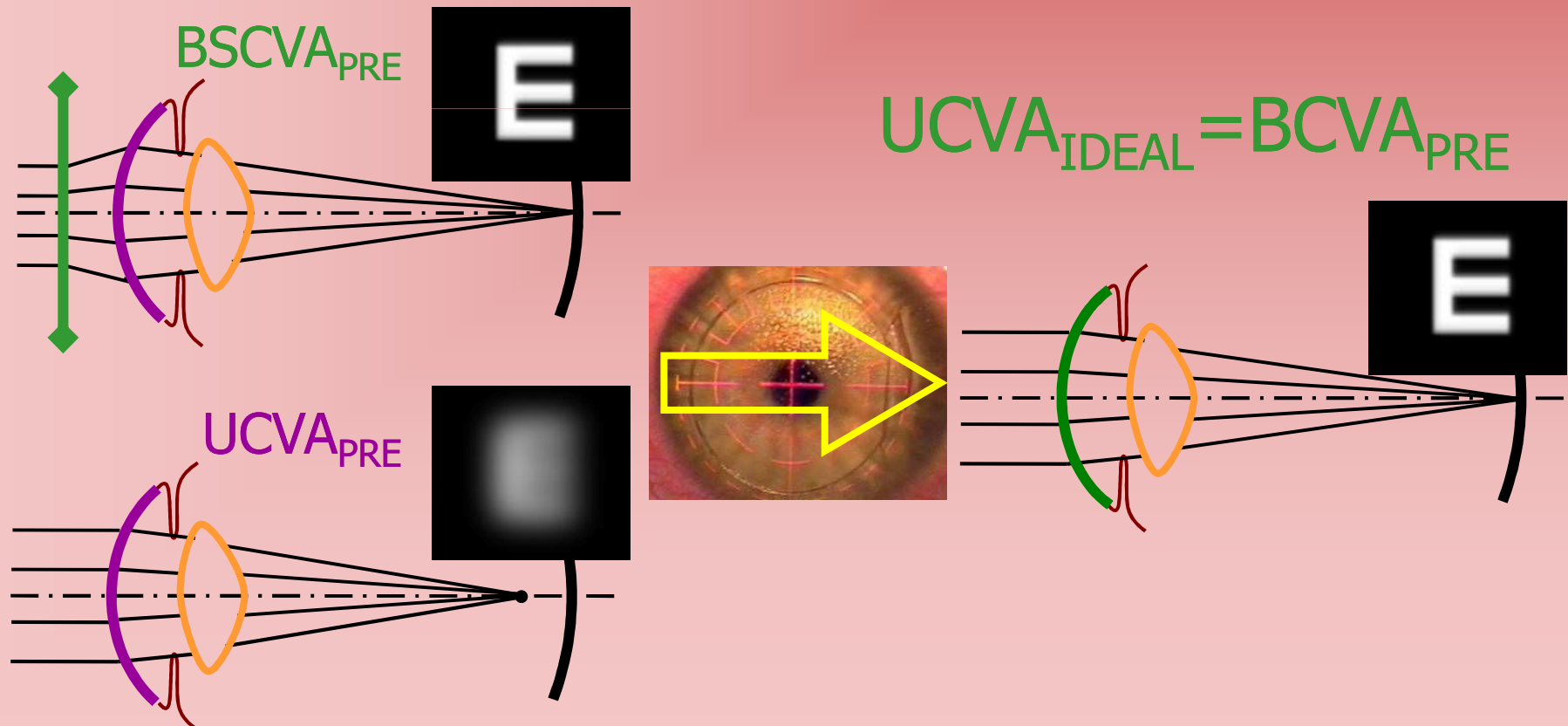
- Son métodos de corrección reversibles, pero que imponen una dependencia de la ayuda visual.

- Esto lleva a muchas personas a buscar soluciones quirúrgicas definitivas.



Factores que reducen la calidad de visión

La cirugía refractiva permite obtener una alta UCVA, por la corrección permanente del error refractivo.

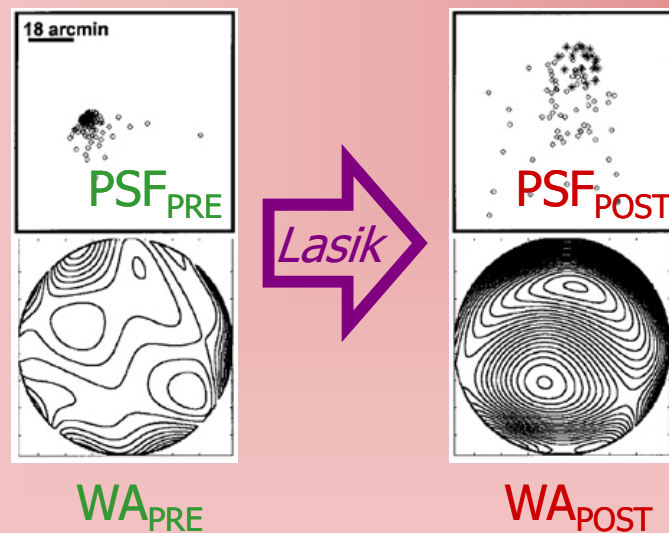


Aberrometría clínica I



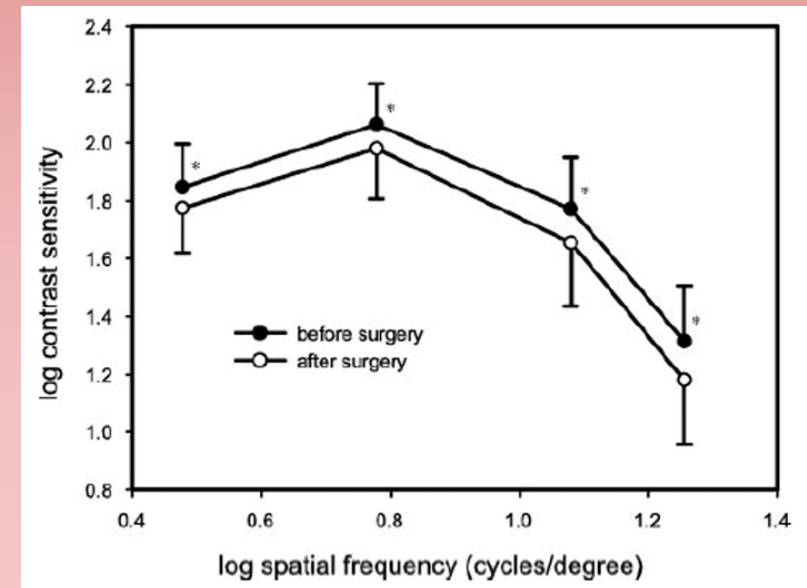
Pérdidas de visión tras cirugía refractiva

Pero la mejora en la UCVA supone en algunos casos cierta pérdida de calidad visual, con descensos de la BCVA y de la sensibilidad al contraste.



[Yamane et al, 2004]

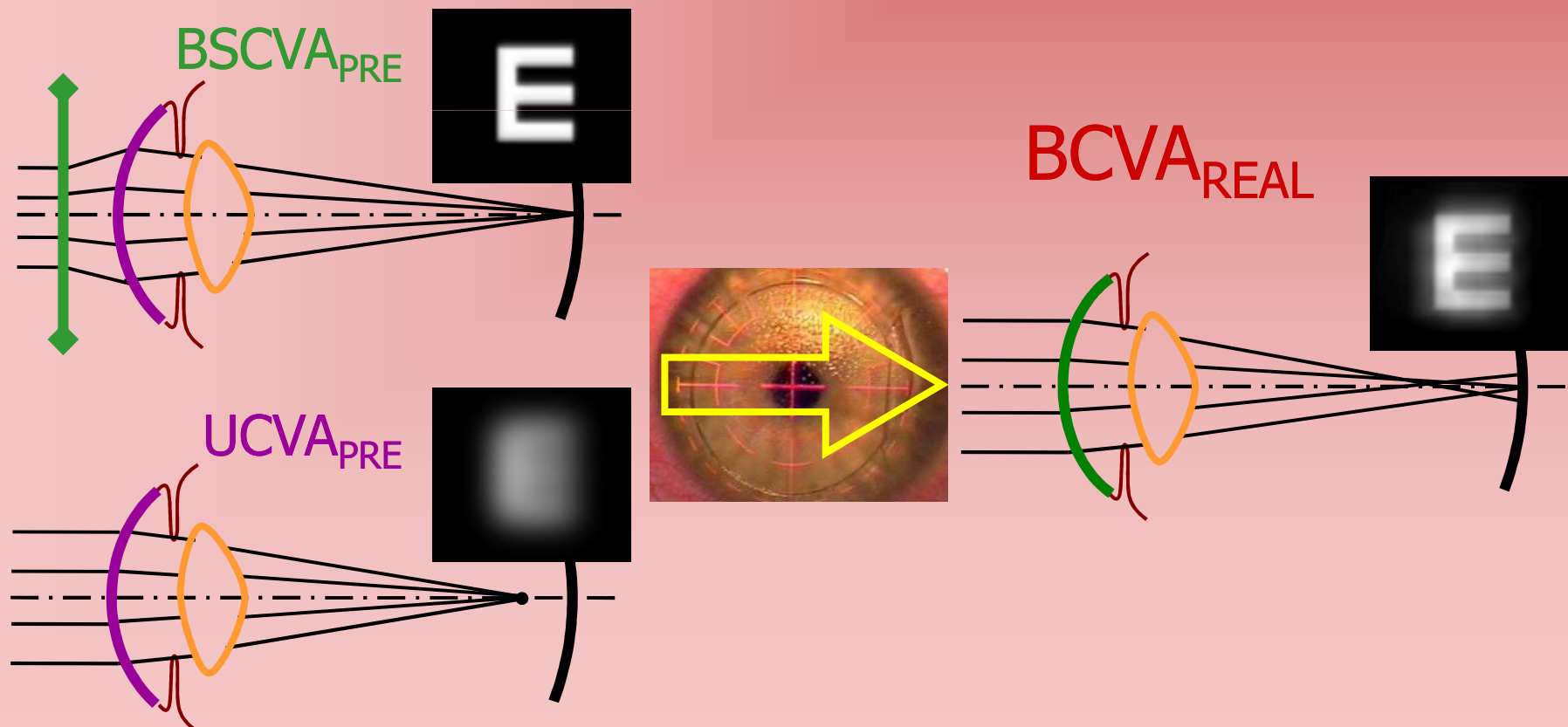
[Moreno-Barriuso et al, 2001]





Aberraciones oculares de alto orden

Las aberraciones de alto orden, englobadas como *astigmatismo irregular*, causan pérdida de la BCVA.





Aplicaciones de la función aberración de frente de onda ocular (WA)

Aberrometría clínica I



Función aberración de frente de onda

Coeficientes de Zernike

$$W(r, \theta) = \sum_{n=0}^L \sum_{m=-n}^n c_n^m Z_n^m(r, \theta)$$

Sistema polinómico que permite describir

la elevación de una superficie

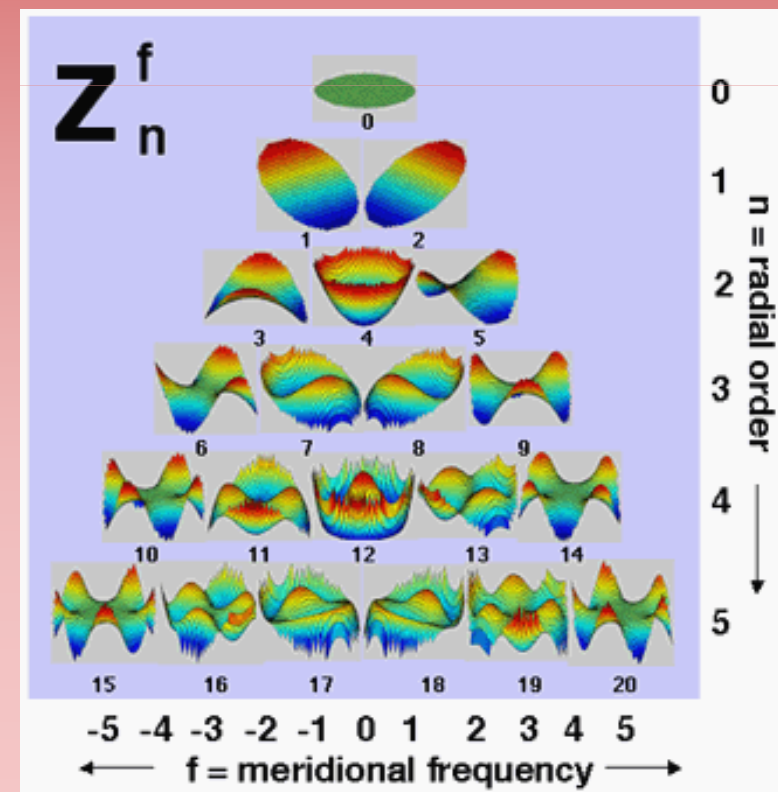
complejo como suma de

funciones más sencillas.

Frederik Zernike

[nobelprize.org]

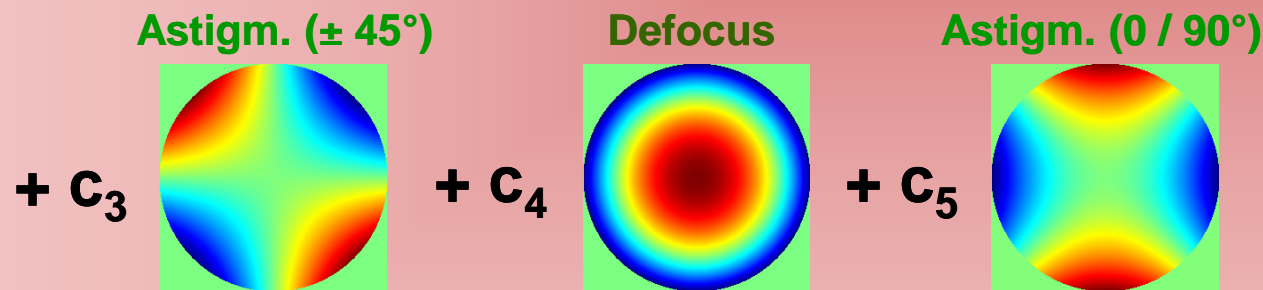
[research.opt.indiana.edu]





Aberraciones de segundo orden

Los términos de segundo orden, desenfoque y astigmatismo, permiten describir la contribución del error refractivo.

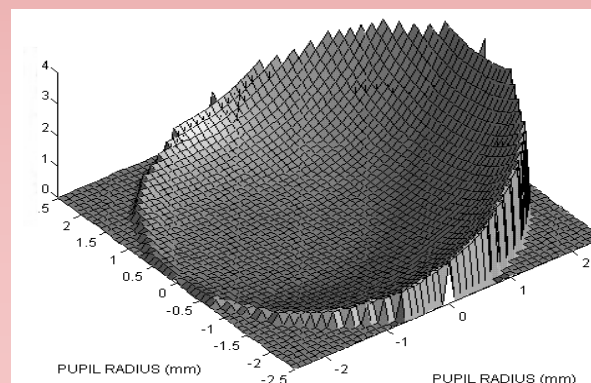
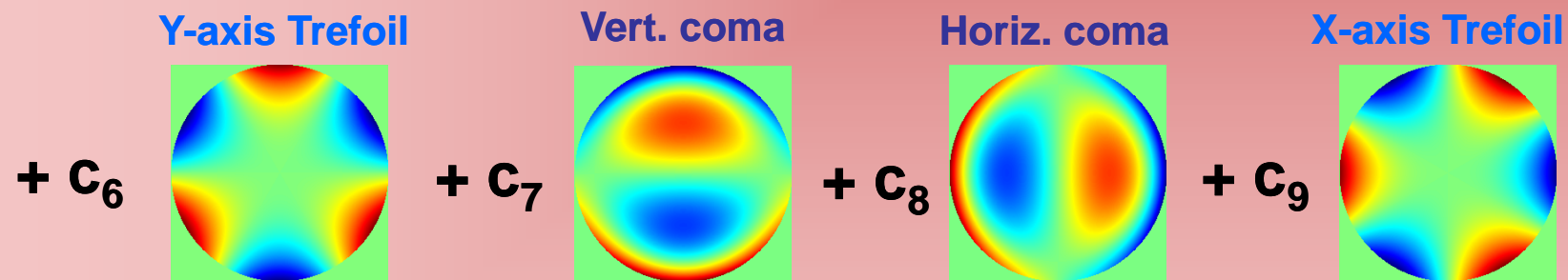


$$\text{Astigmatismo} = \sqrt{(c_2^{-2})^2 + (c_2^2)^2}$$

$$\text{Desenfoque (D)} = \frac{4 \cdot c_2^0}{r_{\text{pupila}}^2}$$

Aberraciones de tercer orden

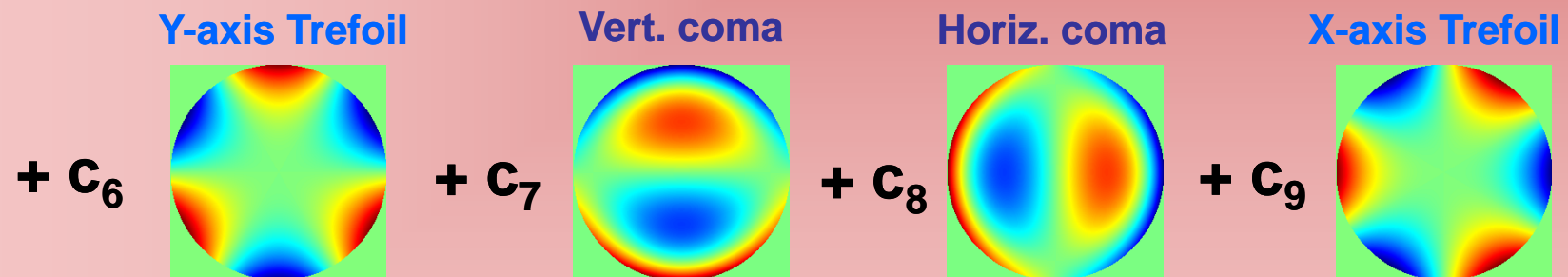
- El tercer orden está formado por trefoil y coma.
- Representa un tipo de aberraciones asimétricas (*coma-like*), frecuentes en el sistema óptico ocular.





Aberraciones de tercer orden

- La dirección de las aberraciones permite interpretar por ejemplo, la dirección de una deformidad corneal
- Su manejo es más sencilla si se usa su módulo:



$$\text{Coma} = \sqrt{(C_3^{-1})^2 + (C_3^1)^2}$$

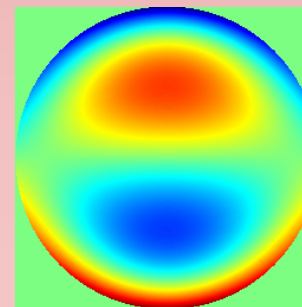
$$\text{Trefoil} = \sqrt{(C_3^{-3})^2 + (C_3^3)^2}$$



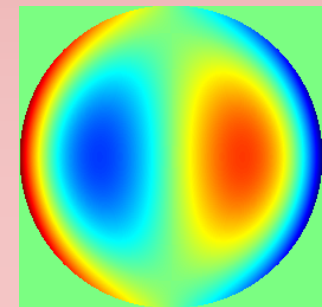
El coma de tercer orden

- El coma es una aberración típica en el ojo normal, pues aparece vinculado a córneas normales descentradas y/o inclinadas respecto al eje visual.
- También es típico en algunas patologías que causen un cambio asimétrico de la óptica ocular, así como después de cirugía refractiva.

Coma vertical



Coma horiz.

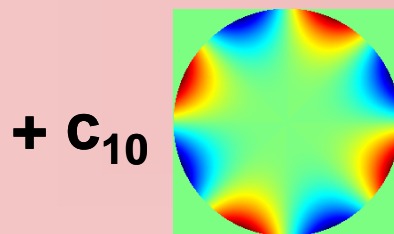





Aberraciones de cuarto orden

- Las de cuarto orden, forman parte de los grupos de aberraciones simétricas (o spherical-like).
- Está formado por el Cuadrafoil ($c_4^{\pm 4}$), astigmatismo de 4º orden ($c_4^{\pm 2}$), y aberración esférica (AE; c_4^0).

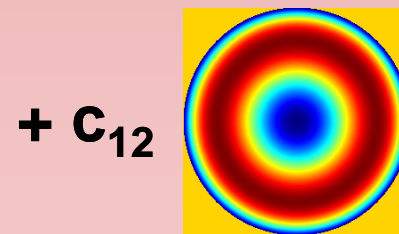
Y-axis Quadrafoil



4th Astig. ($\pm 45^\circ$)



4th Spherical Ab.



$$+ C_{13} Z_2^4 + C_{14} Z_4^4 \dots$$



Aberración esférica

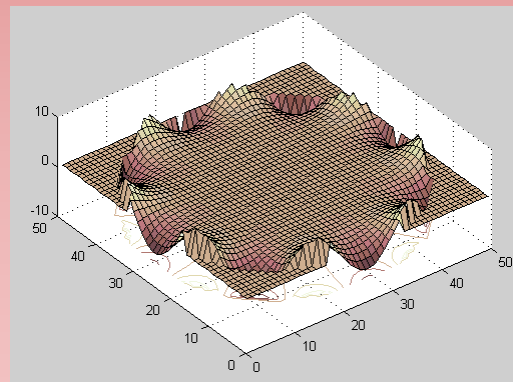

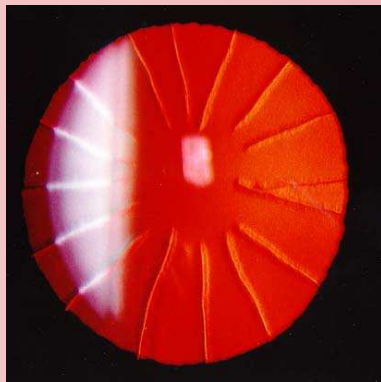
- La Aberración esférica de 4^o orden (AE; c_4^0), es una aberración simétrica
- se puede describir el cambio del desenfoque (c_2^0) entre las zonas central y periférica del frente de onda, medido sobre la pupila de entrada.
- El ojo humano joven presenta poca AE, aunque puede cambiar con la edad, con la acomodación ... Y si se somete a algunos tipos de cirugía ocular.

Aberrometría clínica I

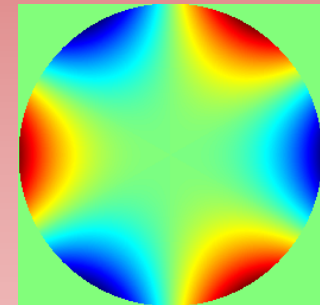


Aberraciones con *azimuth* alto

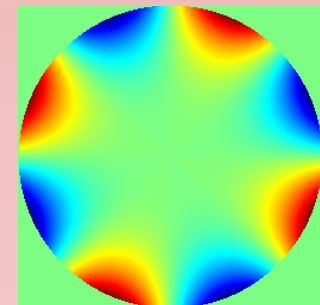
Aberraciones como el trefoil (6 lóbulos) o el cuadrafoil (8 lóbulos), son típicas de cirugías que supongan la creación de patrones radiales, como la Queratotomía radial.



Trefoil Horiz.



Quadrafoil vertical

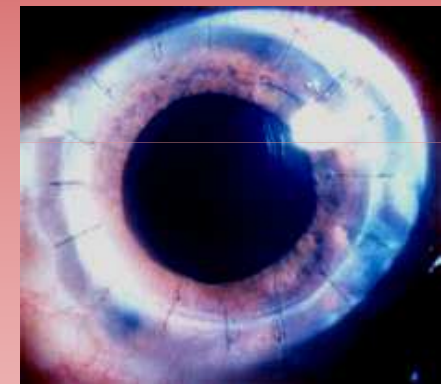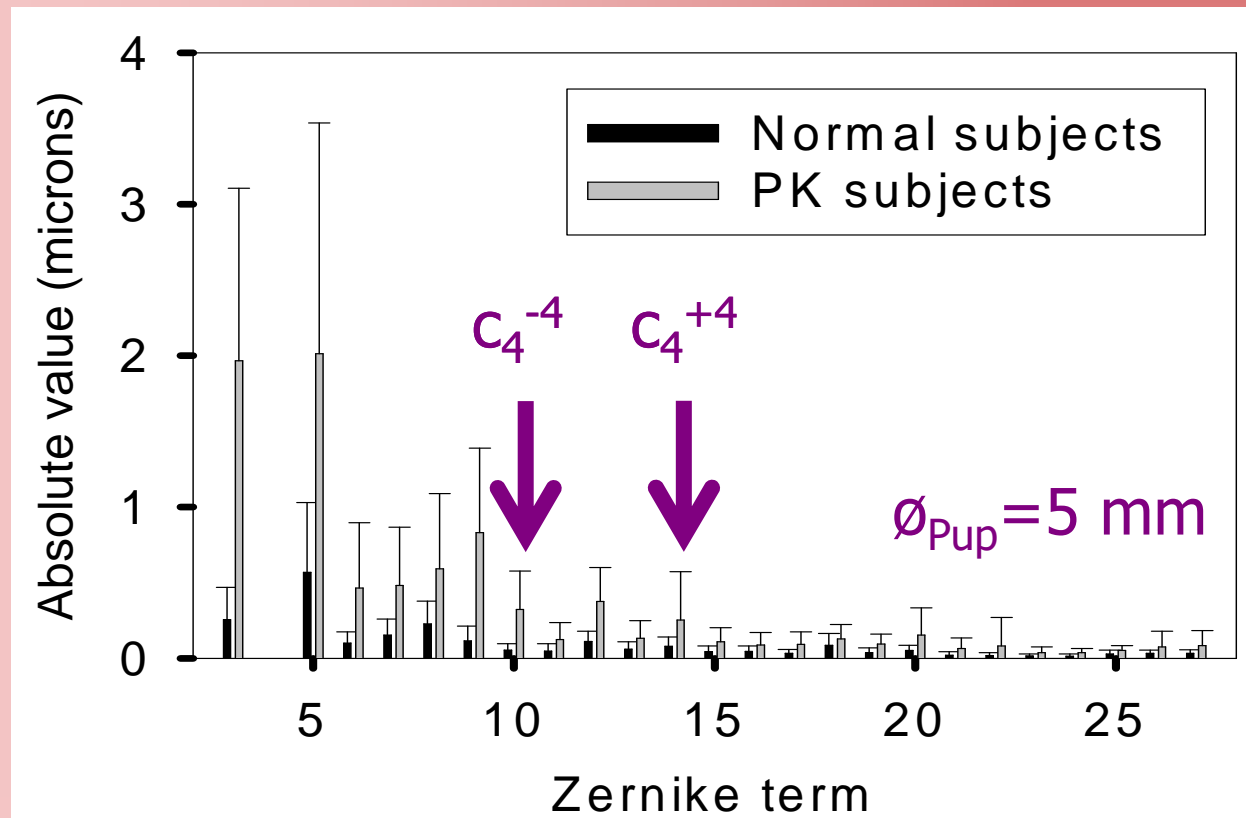


Aberrometría clínica I

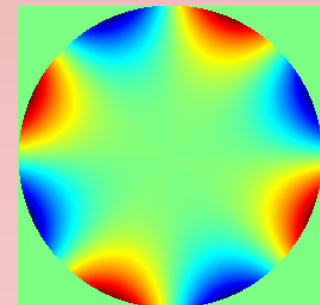


Aberraciones con *azimuth* alto

Otro caso donde aumentan las esta aberración es al hacer las suturas en la Queratoplastia penetrante.



Quadrafoil vertical

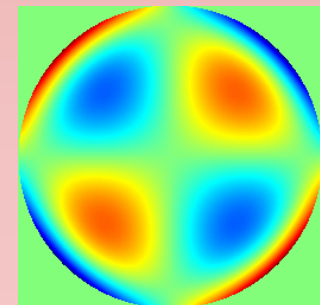




El astigmatismo de 4^o orden

- El astigmatismo de 4^o orden ($c_4^{\pm 2}$), representa la atoricidad del sistema, es decir, la diferente asfericidad entre los dos meridianos del sistema.
- Básicamente, es una combinación de AE+ en un eje, y AE- en el contraeje.
- Aparece típicamente tras hacer cirugía que incluya corrección del astigmatismo.

Astig. de 4^o oblicuo



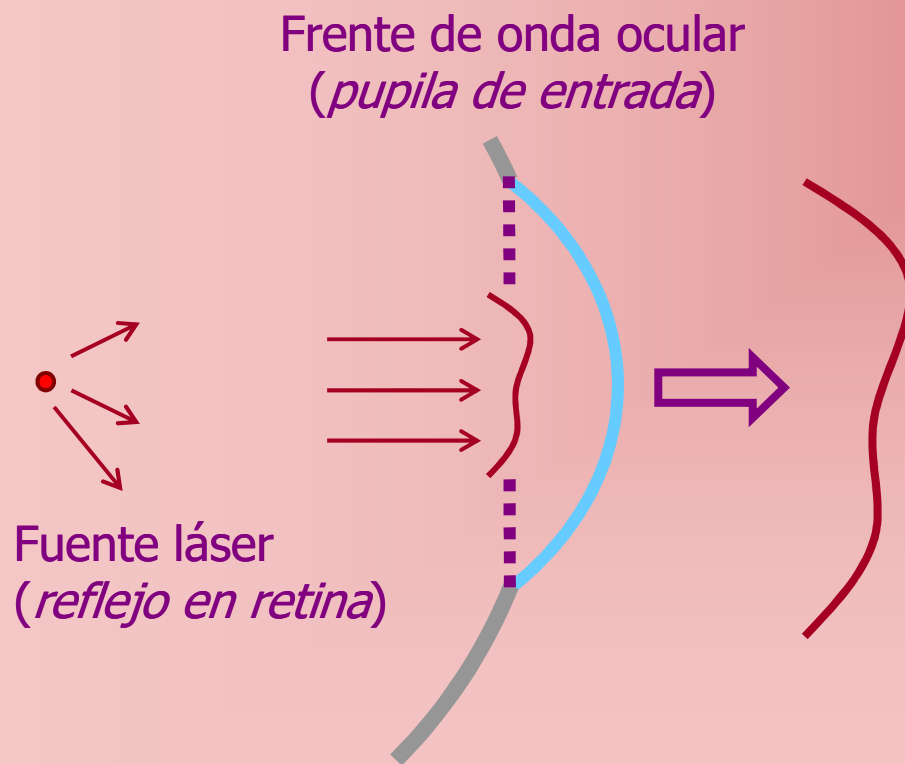


Aberrometría aplicada: sensor de Hartmann-Shack

Aberrometría clínica I

Sensor de Hartmann-Shack

Frente de onda ocular en doble paso

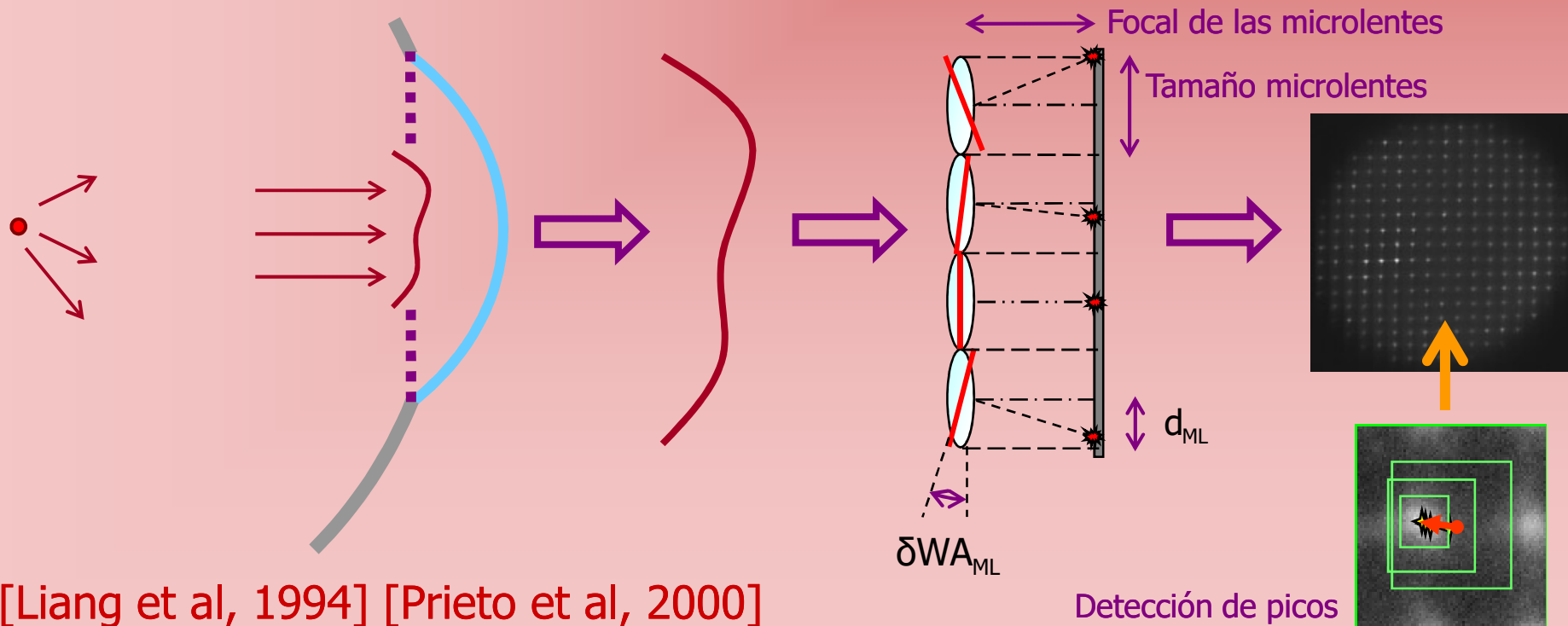


[Liang et al, 1994] [Prieto et al, 2000]

Sensor de Hartmann-Shack

Se mide el desplazamiento de cada spot de la imagen de HS (d) debido a la aberración ocular (WA).

El desplazamiento del spot depende las microlentes.



[Liang et al, 1994] [Prieto et al, 2000]

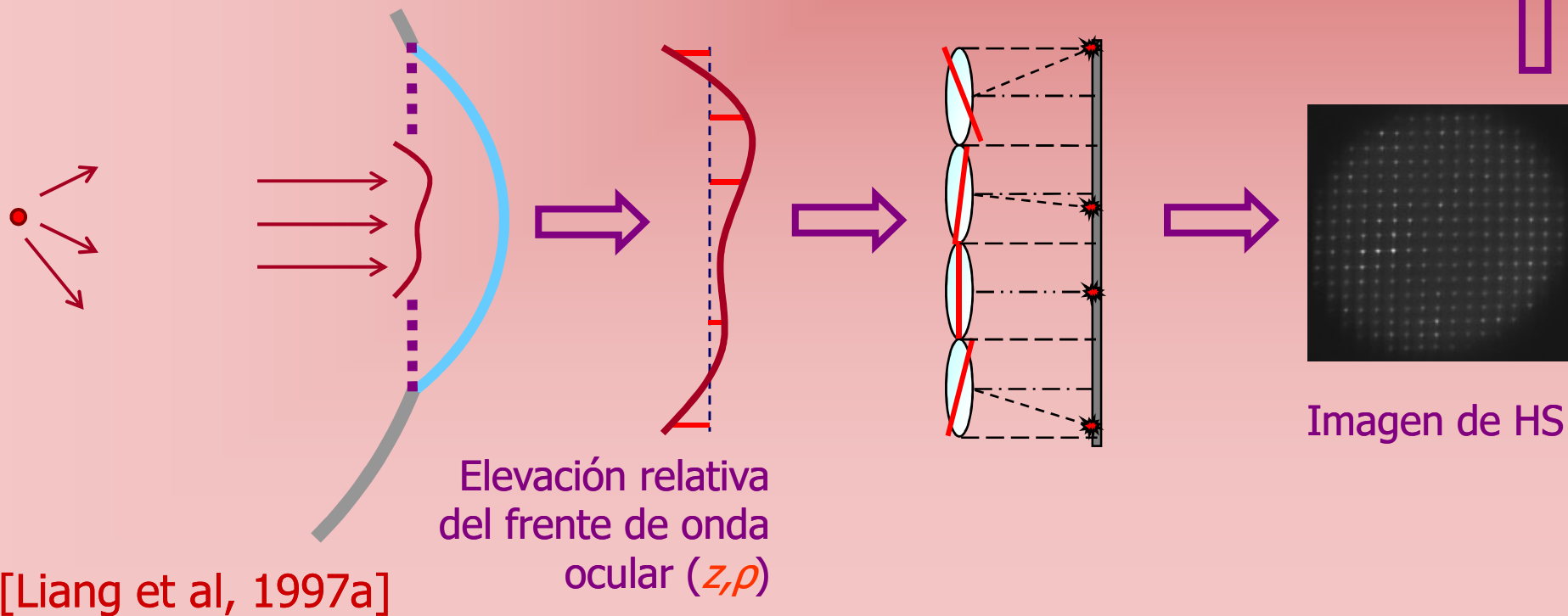
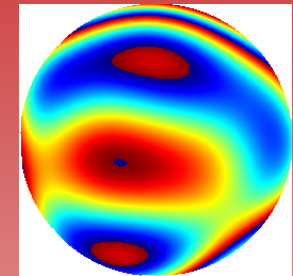
Detección de picos



Sensor de Hartmann-Shack

La medida de aberraciones con sensor de HS, permite conocer la aberración ocular en forma de coeficientes de Zernike.

$WA(z,\rho)$ como coeficiente de Zernike de 6º orden



[Liang et al, 1997a]

Aberrometría clínica I

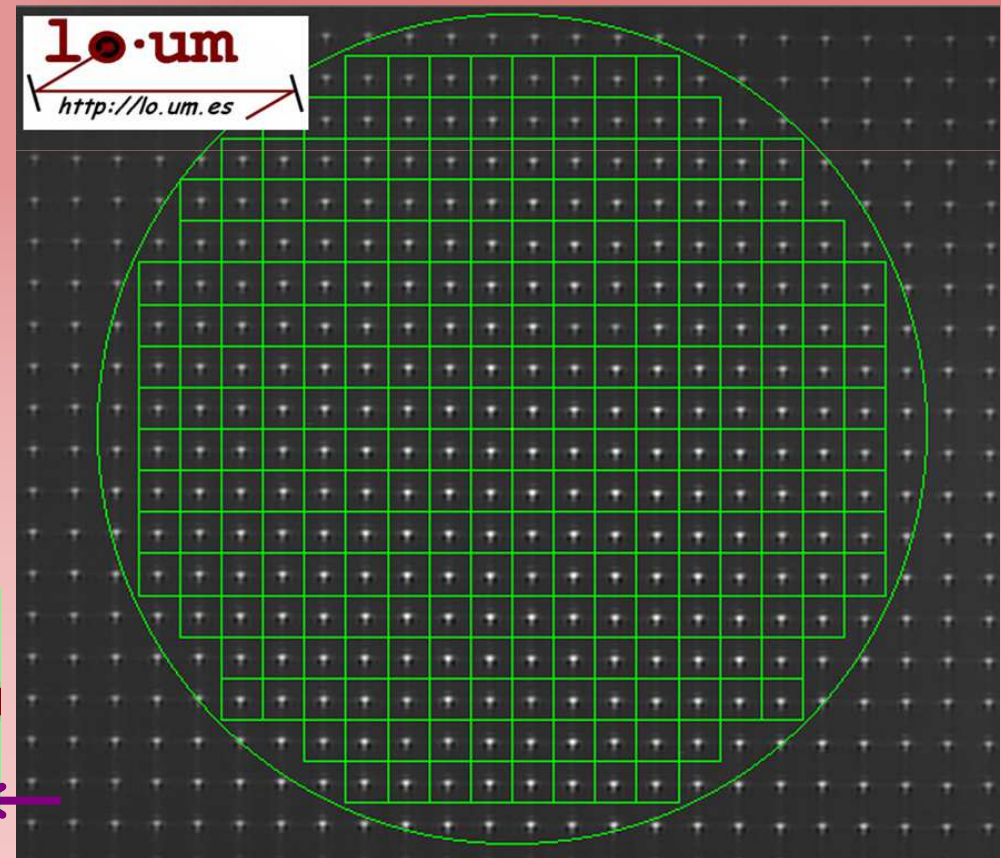
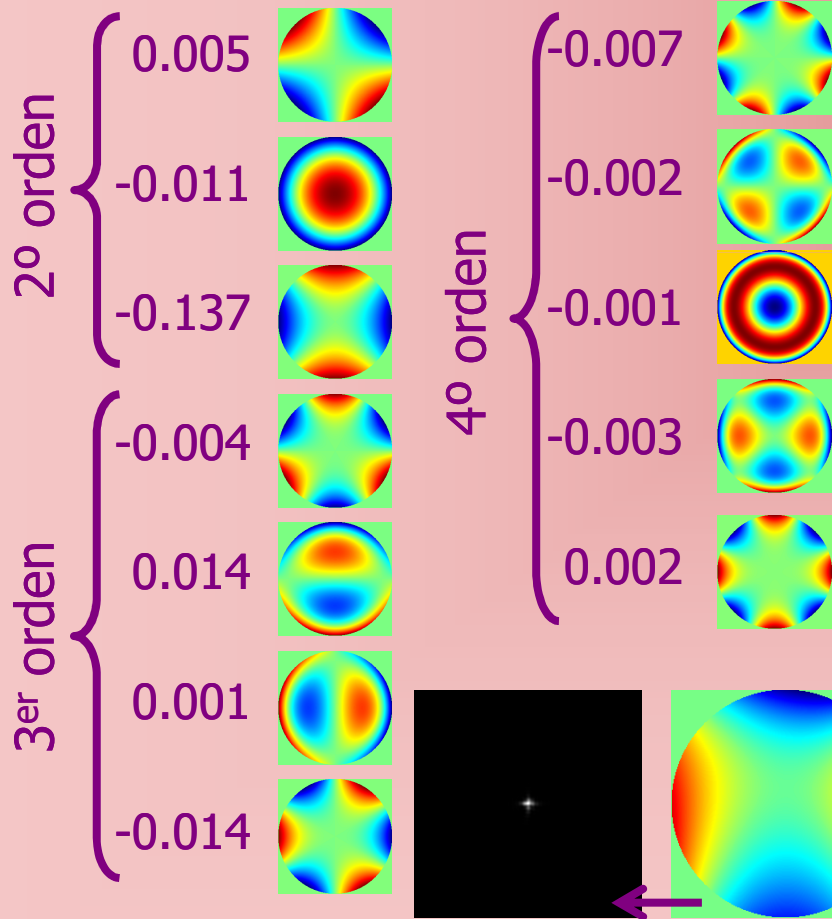
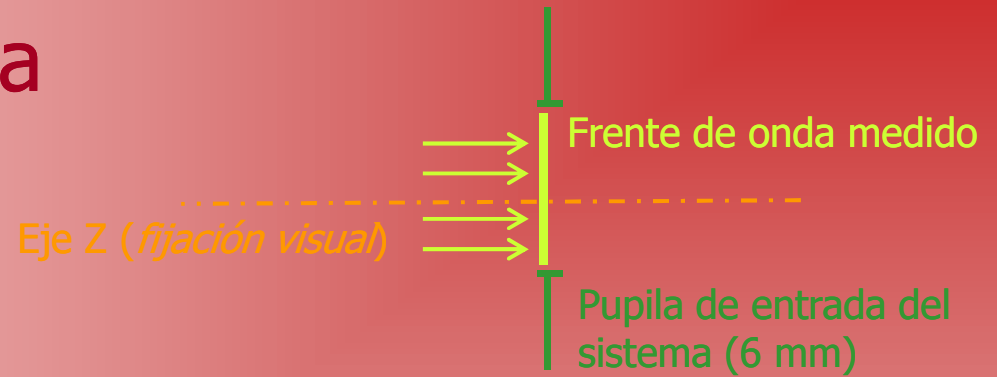


Aberrometría aplicada: Casos normales



Aberrometría aplicada

CASO 1.- Referencia.


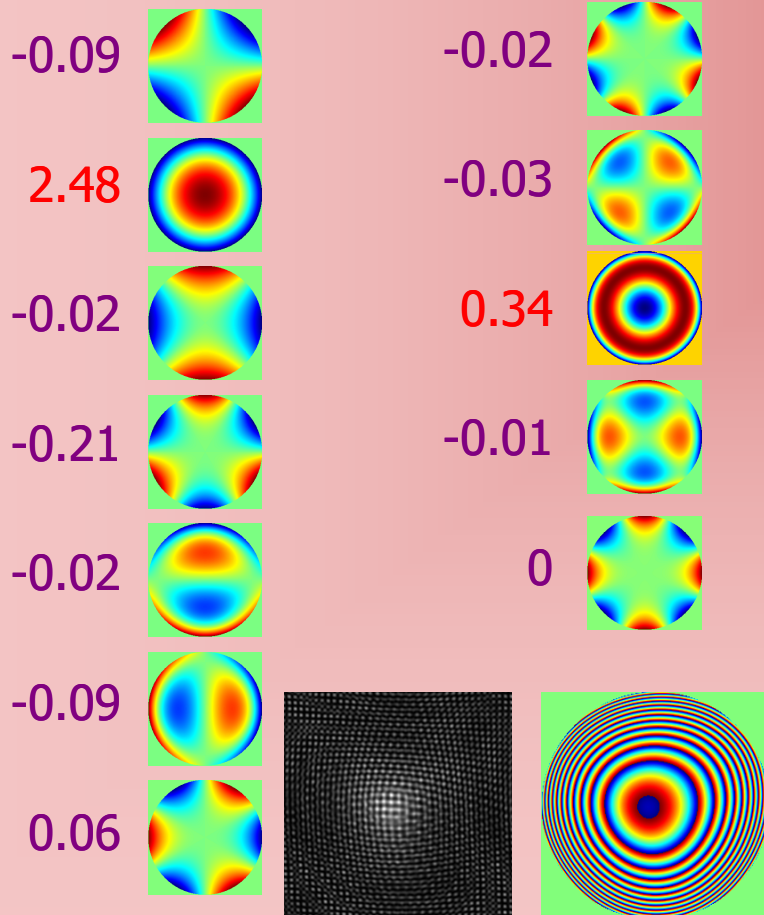
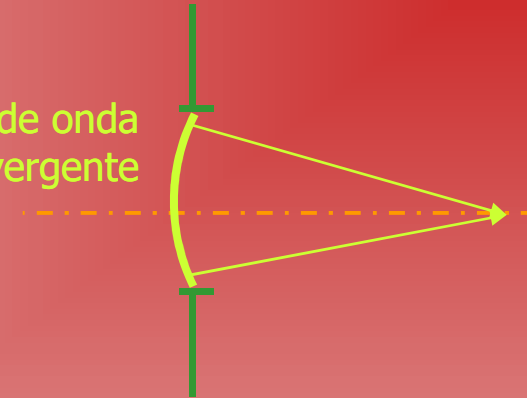




Aberrometría aplicada

CASO 2.- Ojo miope.


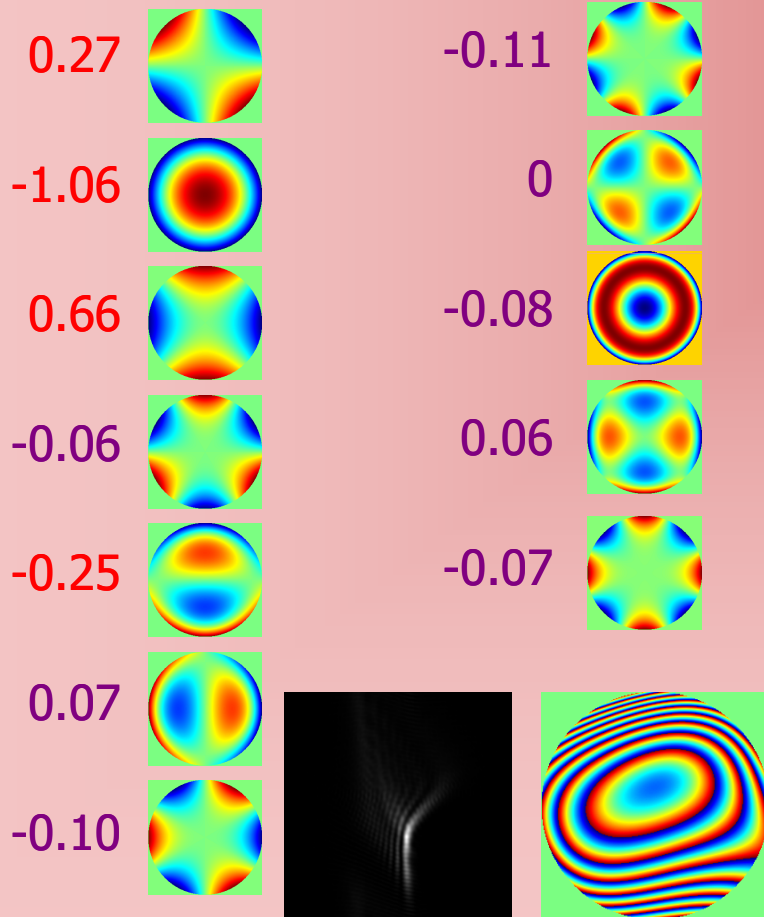
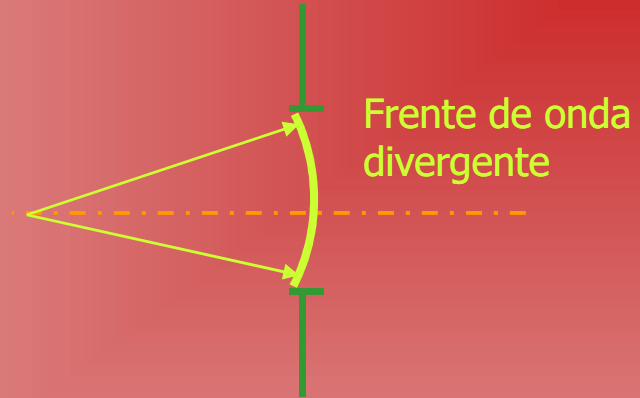
Frente de onda convergente





Aberrometría aplicada

CASO 3.- Ojo hipermétrope.


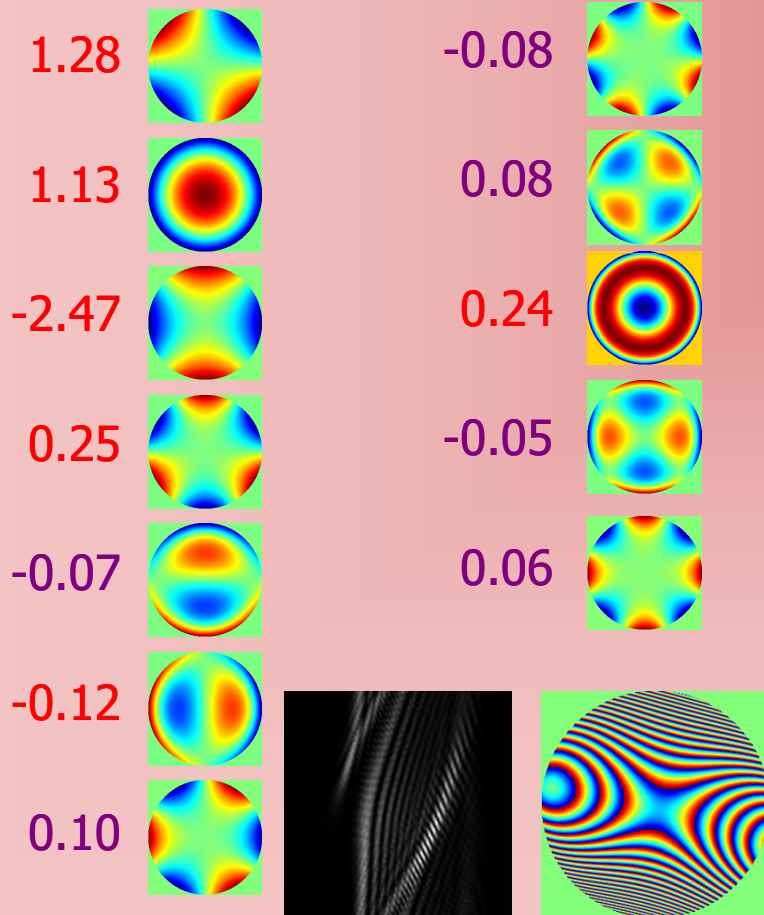
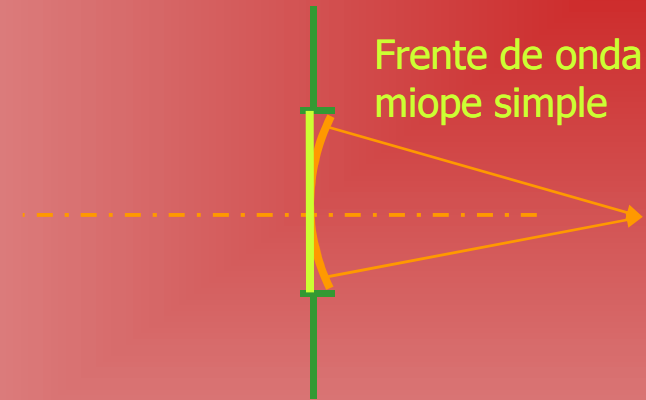


Aberrometría clínica I



Aberrometría aplicada

CASO 4.- Ojo astígmata.



Aberrometría clínica I

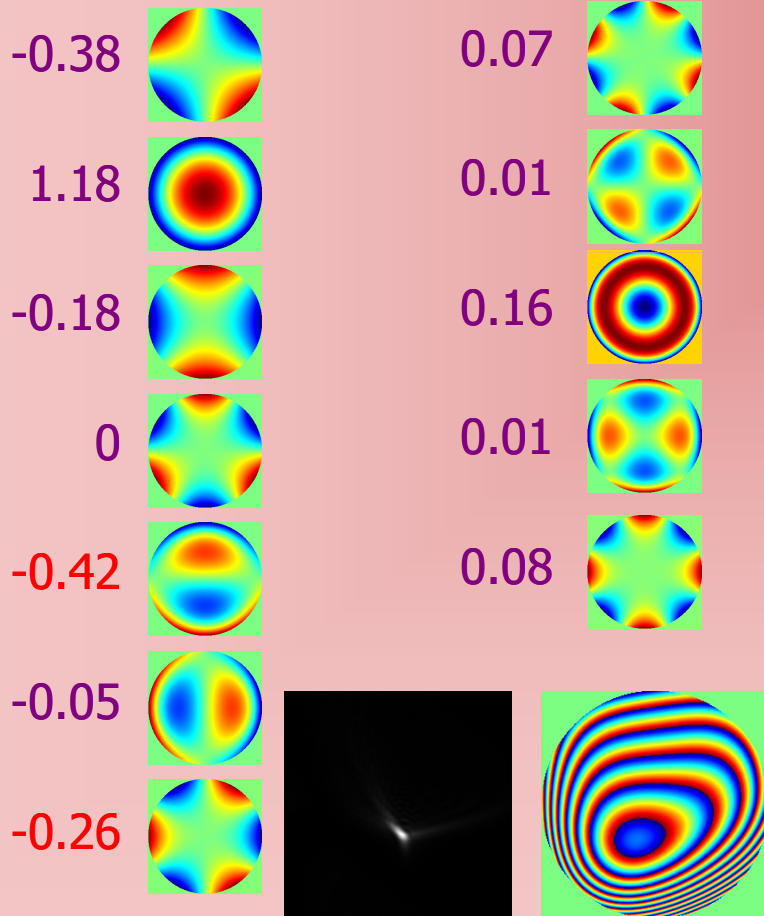


Aberrometría aplicada: Casos atípicos

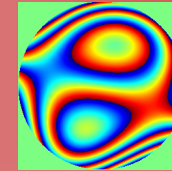


Aberrometría aplicada

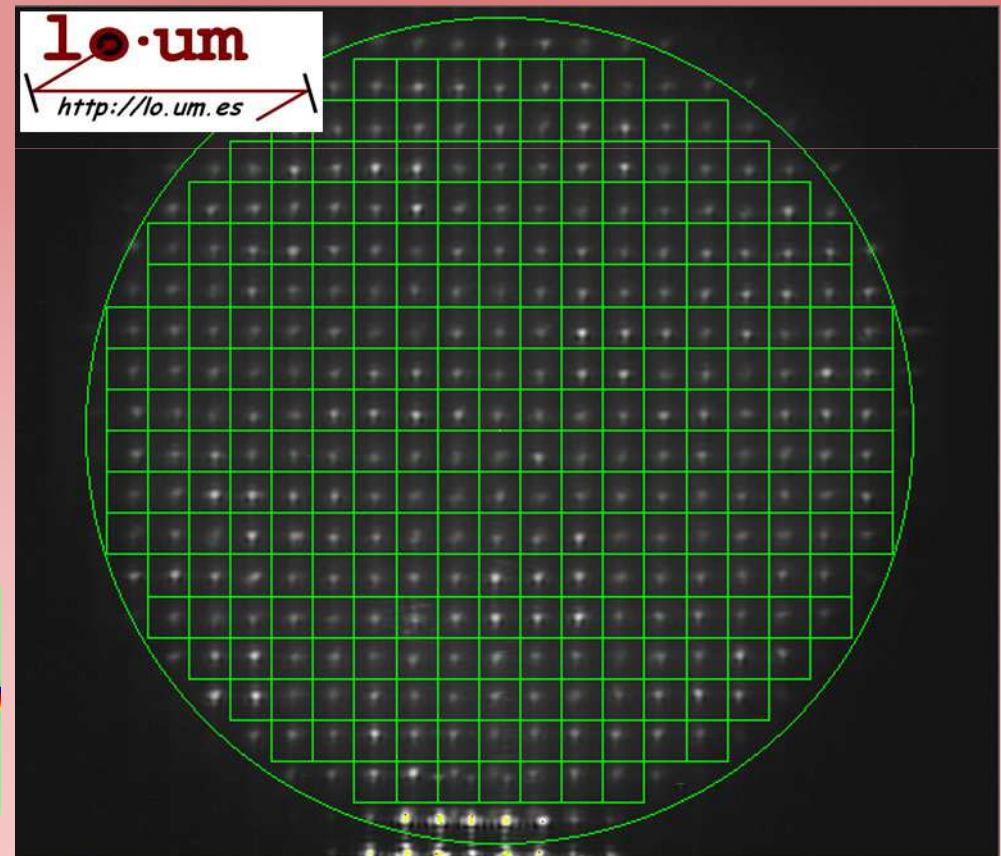
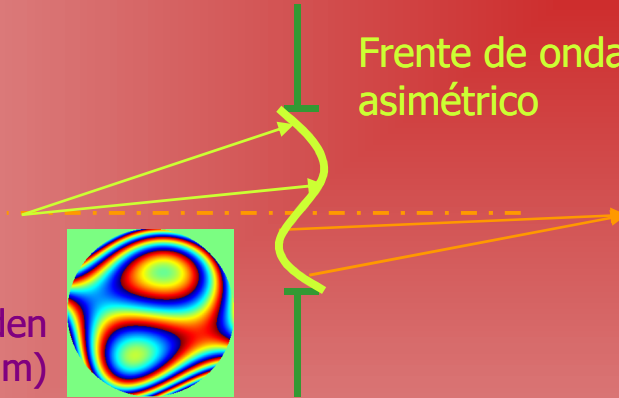
CASO 5.- ¿Queratocono?



WA 3^{er} orden
(S3=0.50 μm)



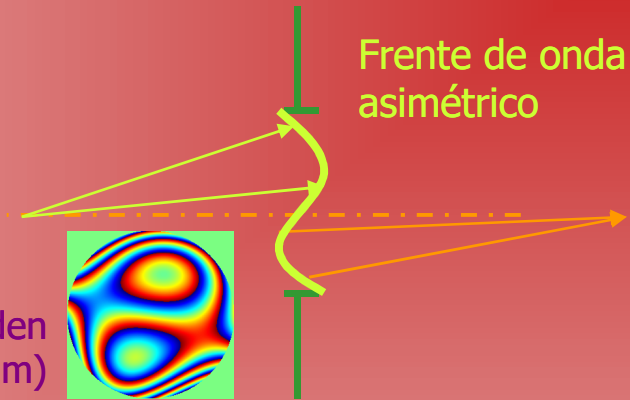
Frente de onda asimétrico





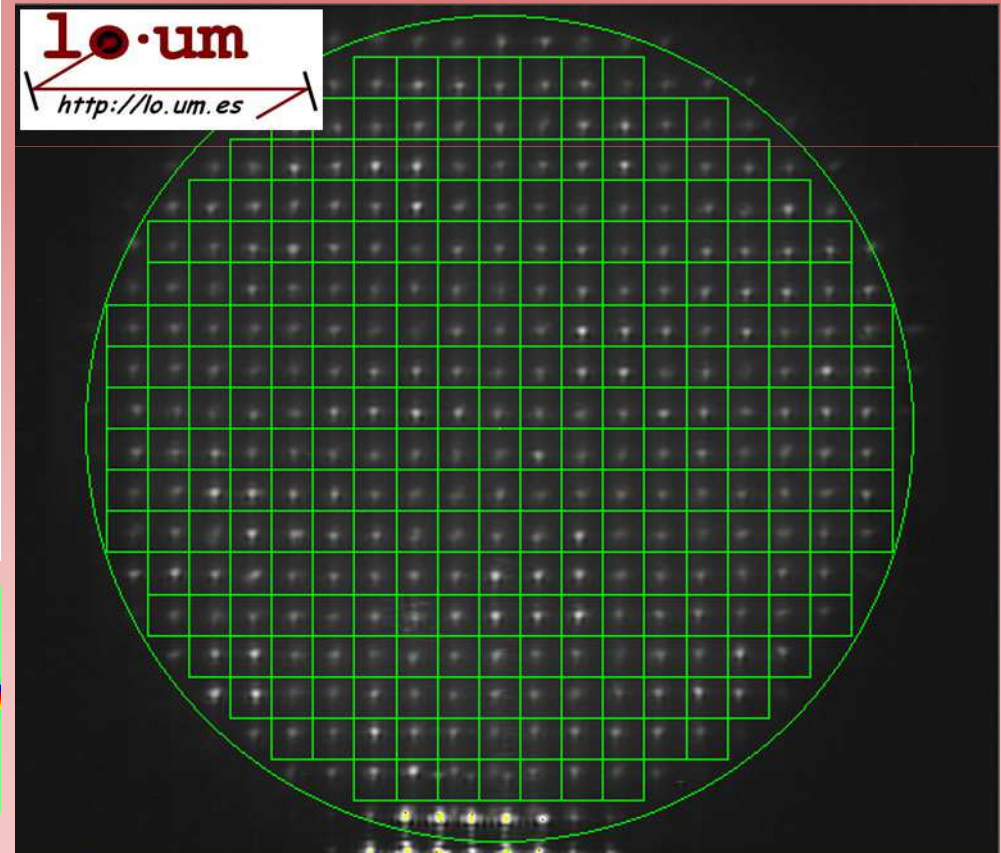
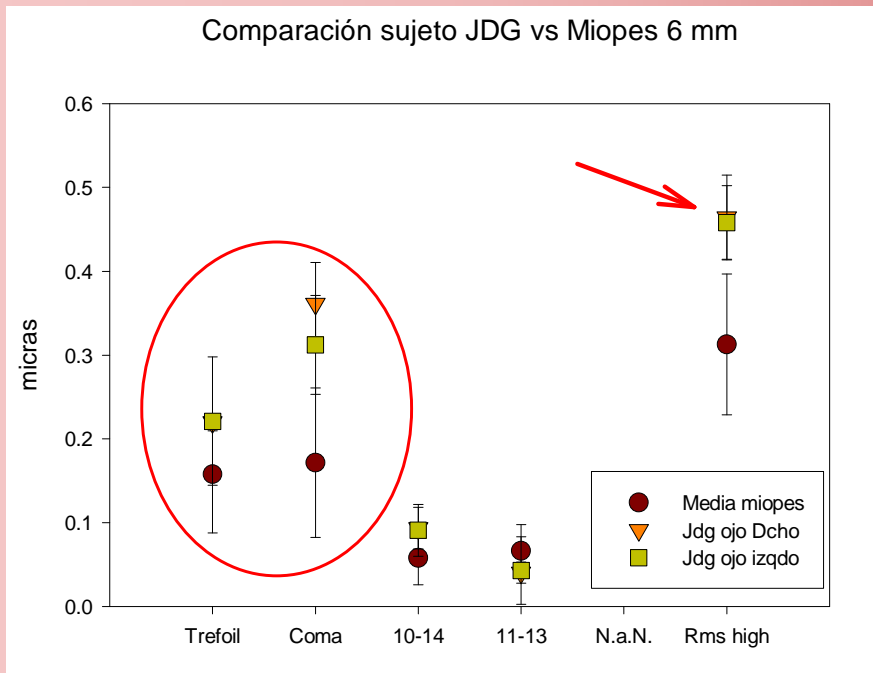
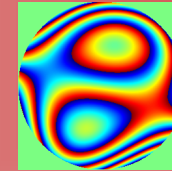
Aberrometría clínica I



Aberrometría aplicada CASO 5.- ¿Queratocono?



WA 3^{er} orden
(S3=0.50 μ m)



Aberrometría clínica I

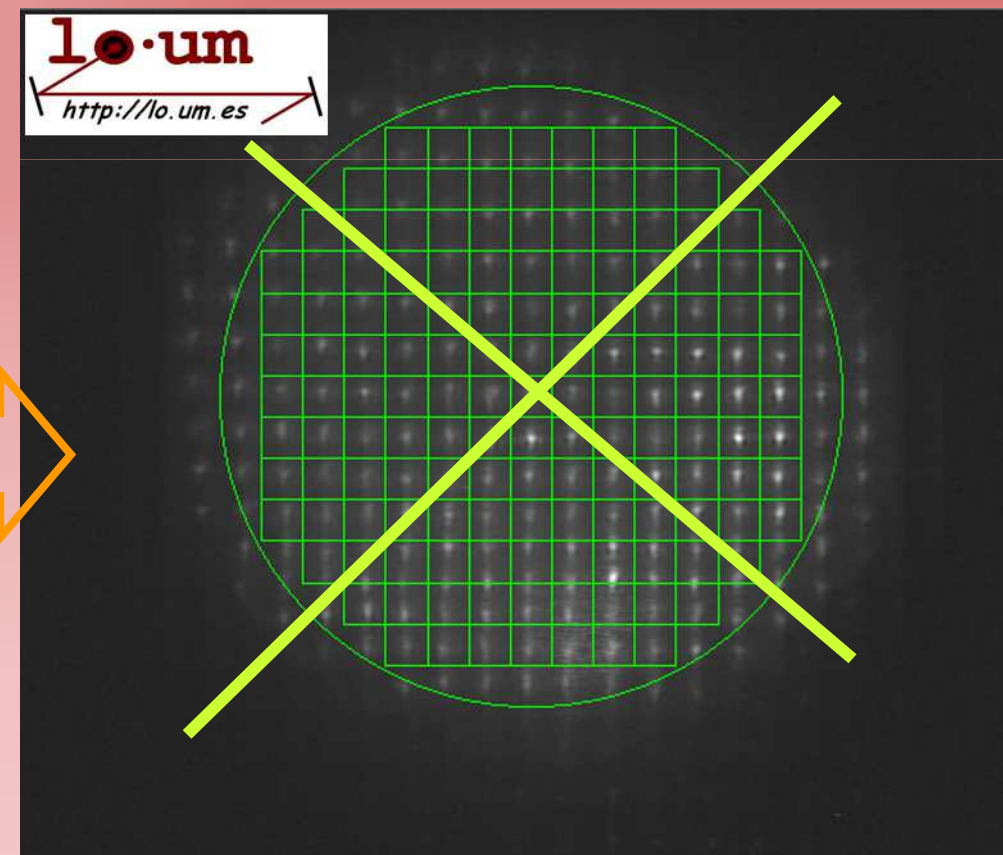





Aberrometría aplicada

CASO 6.- Queratocono diagnosticado.

En este caso la imagen no se puede procesar

Frente de onda
asociado (erróneo)




Aberrometría clínica I




Aberrometría aplicada

CASO 7.- Cataratas: nucleares y capsulares.

No importa tanto la aberrometría como la forma en que se deforman algunos spots.



Catarata capsular mixta



Catarata nuclear grado IV

Aberrometría clínica I



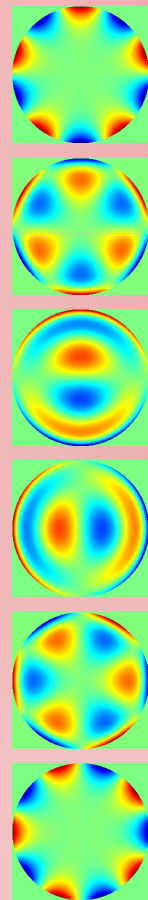
Aberrometría aplicada en cirugía refractiva



Aberrometría aplicada

Términos de 5^o y 6^o órdenes

5^o orden



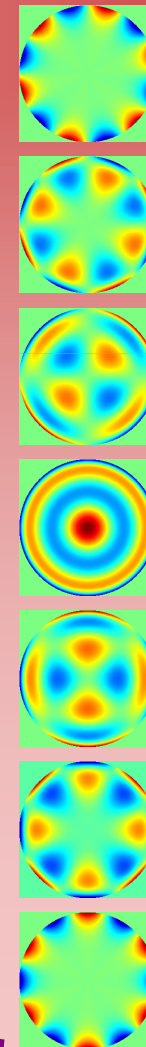
Pentafoil vert.

Coma 5^o vert.

Coma 5^o hor.

Pentafoil hor.

6^o orden



Hexafoil vert.

Astig. 4^o vert.

Ab. Esf. 6^o

Astig. 4^o hor.


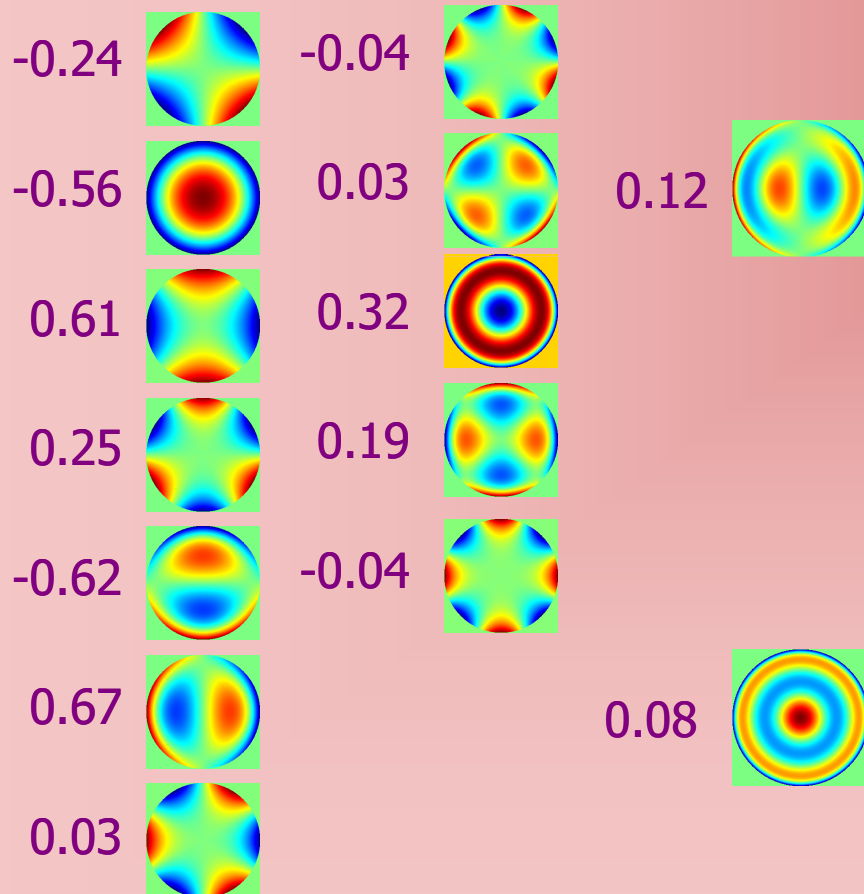

Hexafoil hor.

Aberrometría clínica I



Aberrometría aplicada

CASO 8.- LASIK miópico -5.5 D.

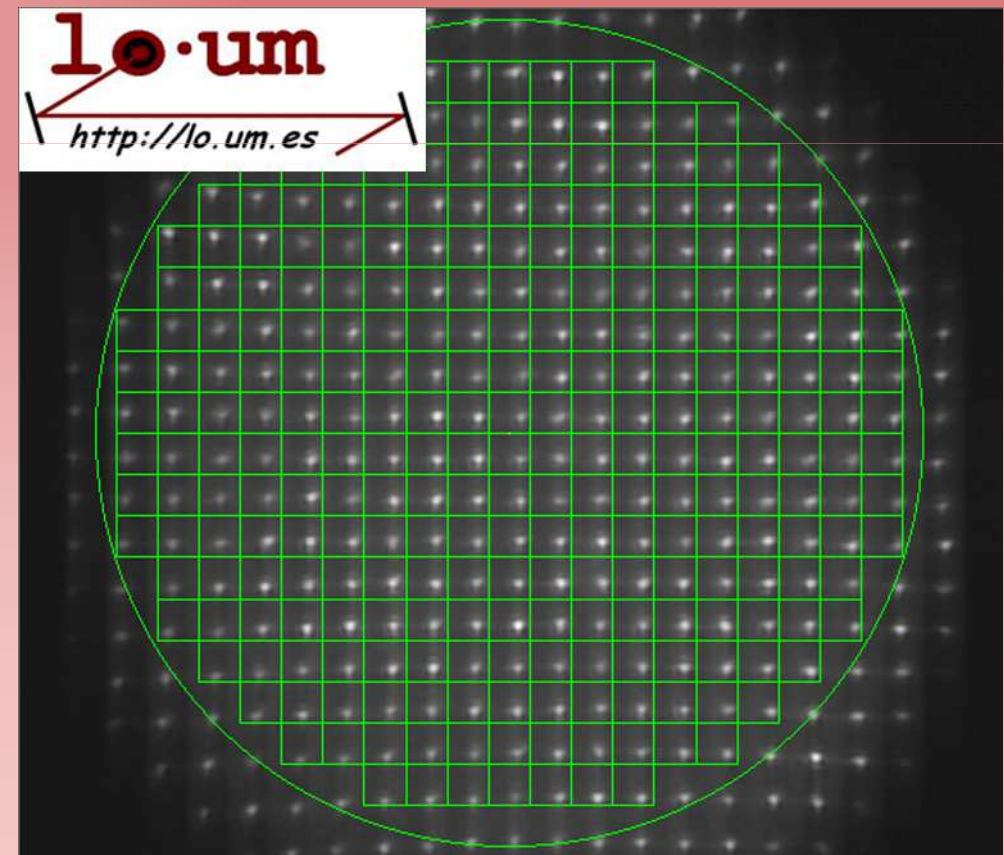
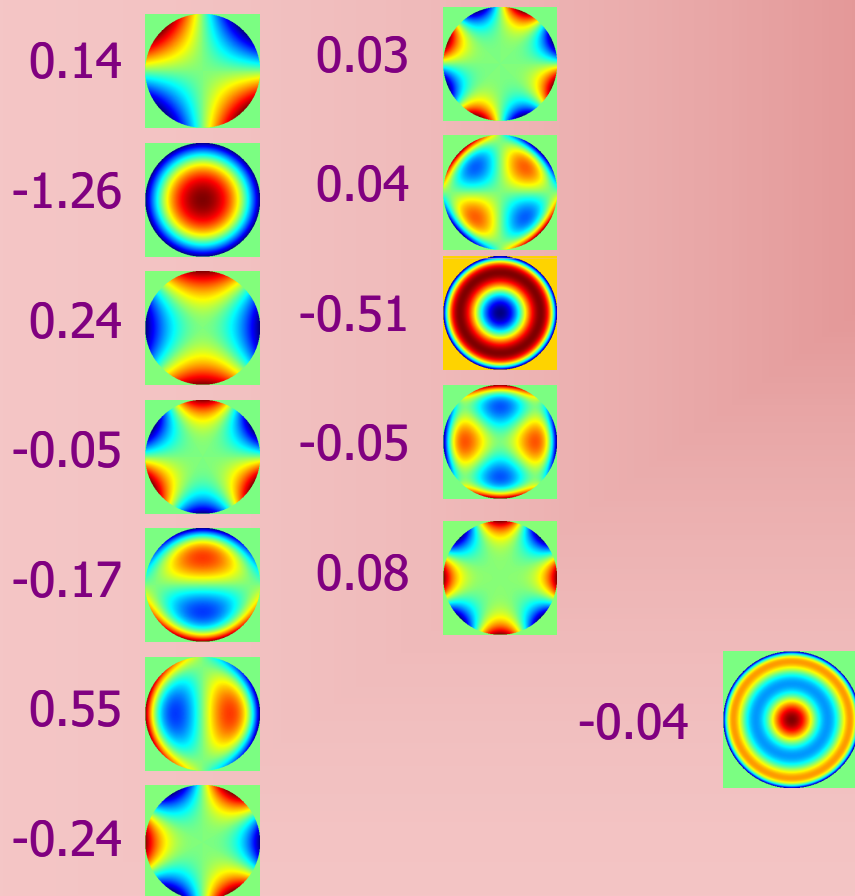



Aberrometría clínica I



Aberrometría aplicada

CASO 9.- LASIK hipermetrópico +4 D.


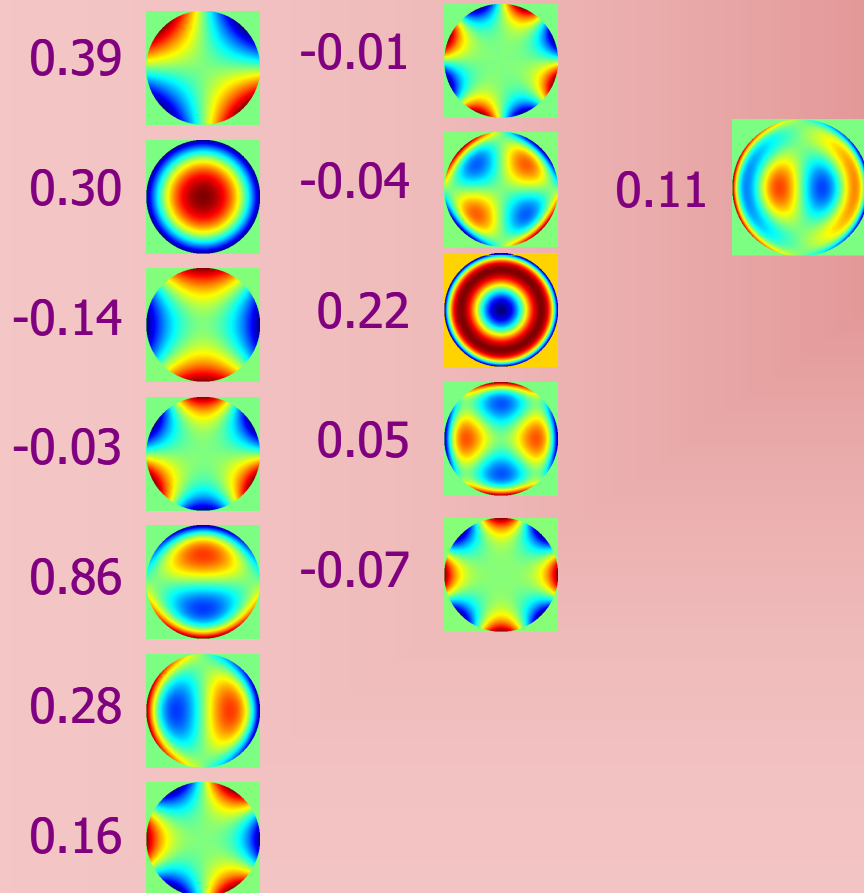
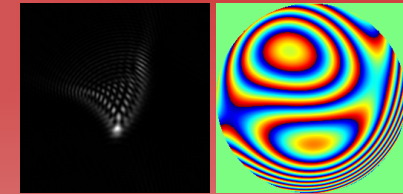


Aberrometría clínica I



Aberrometría aplicada

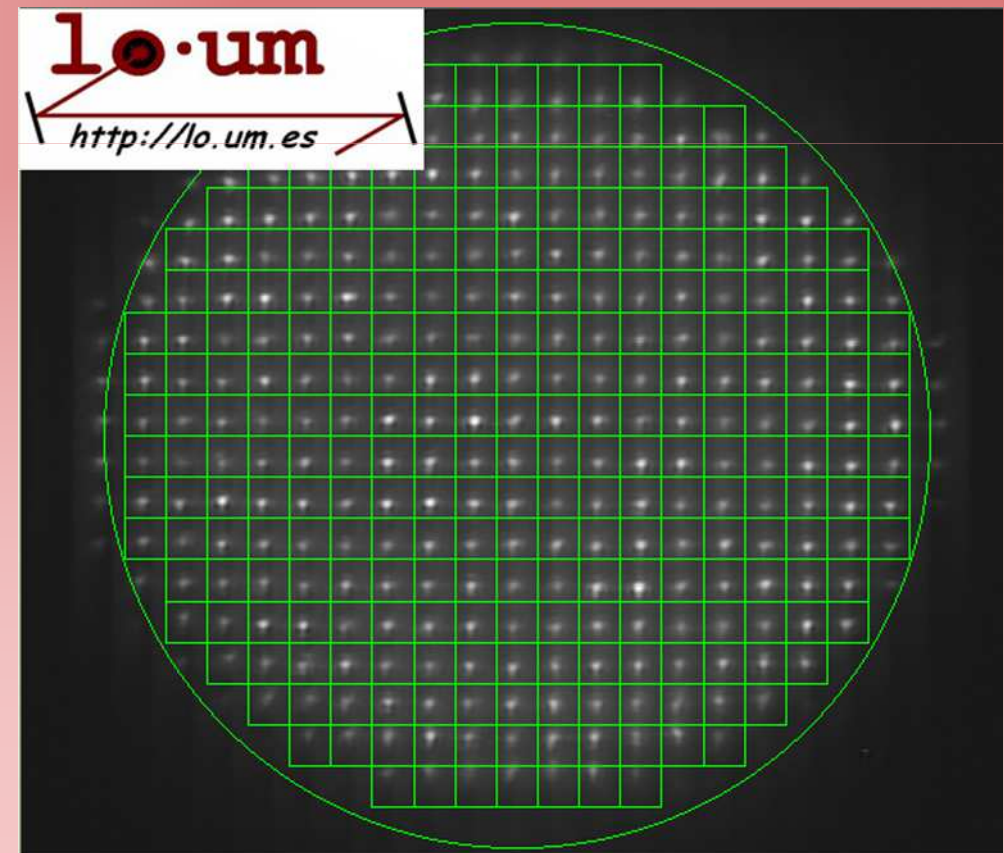
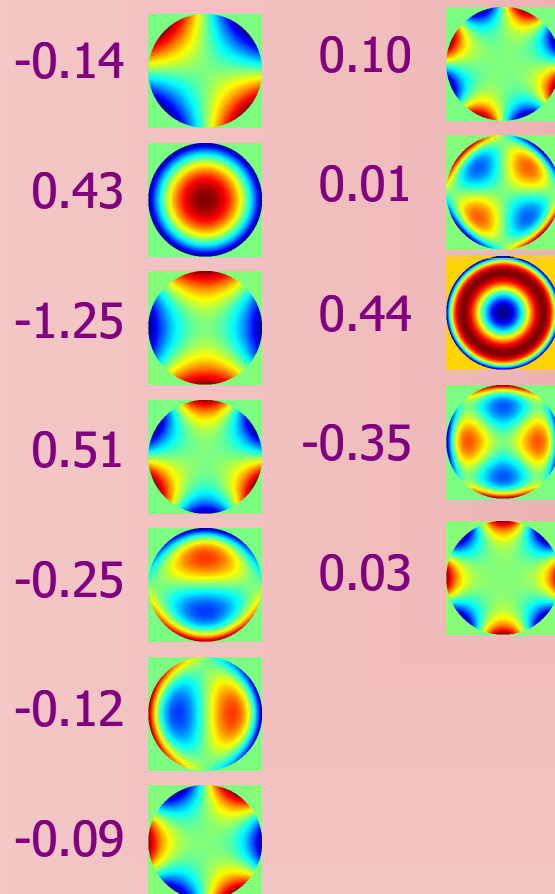
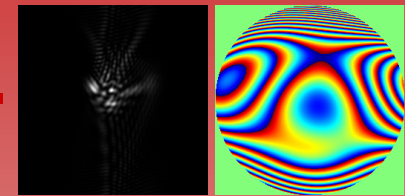
CASO 10.- LASIK miópico -6 D.





Aberrometría aplicada

CASO 11.- LASIK astigmático (-2)(-3)0° D.



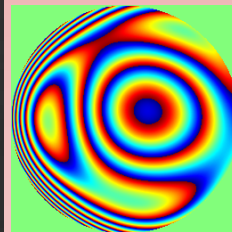



Aberrometría clínica I



Aberrometría aplicada

Patrones típicos de *High order aberrations* (HOA)
después de LASIK:

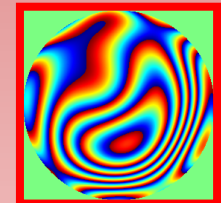

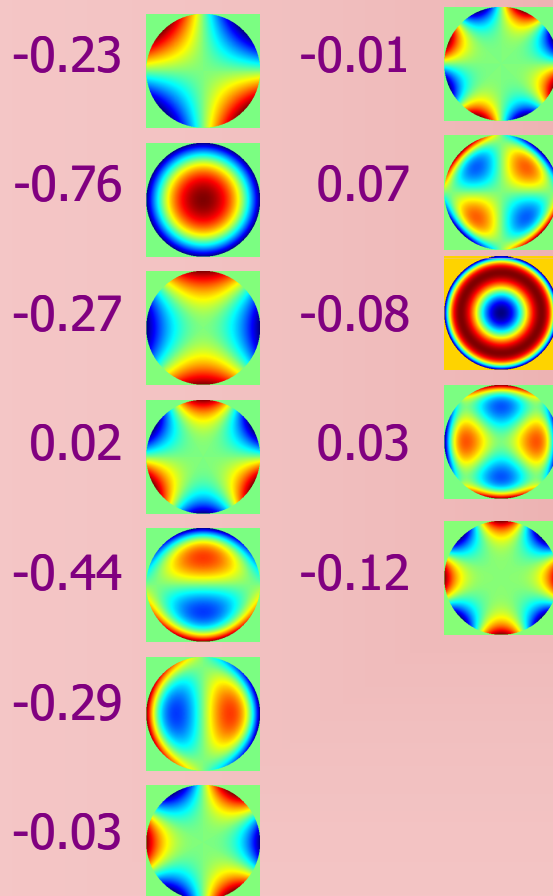



Aberrometría clínica I



Aberrometría aplicada


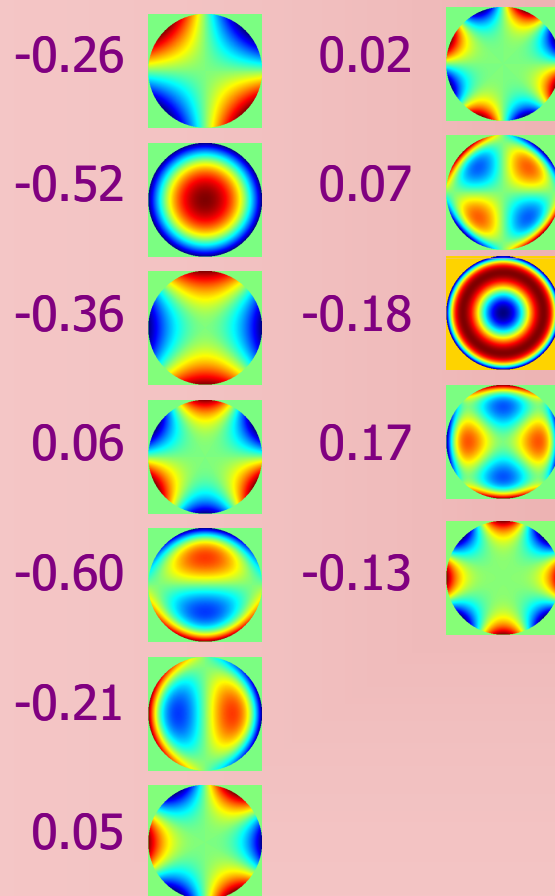
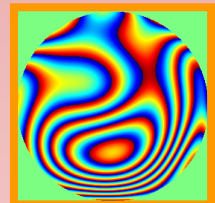
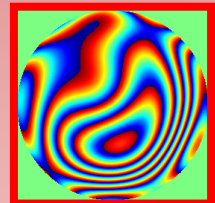


CASO 12a.- 1 semana después LASIK





Aberrometría aplicada

CASO 12b.- 1 mes después de LASIK

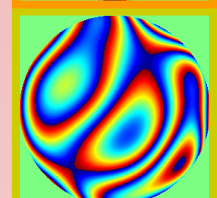
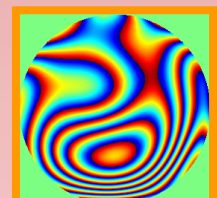
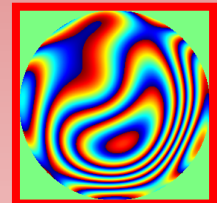



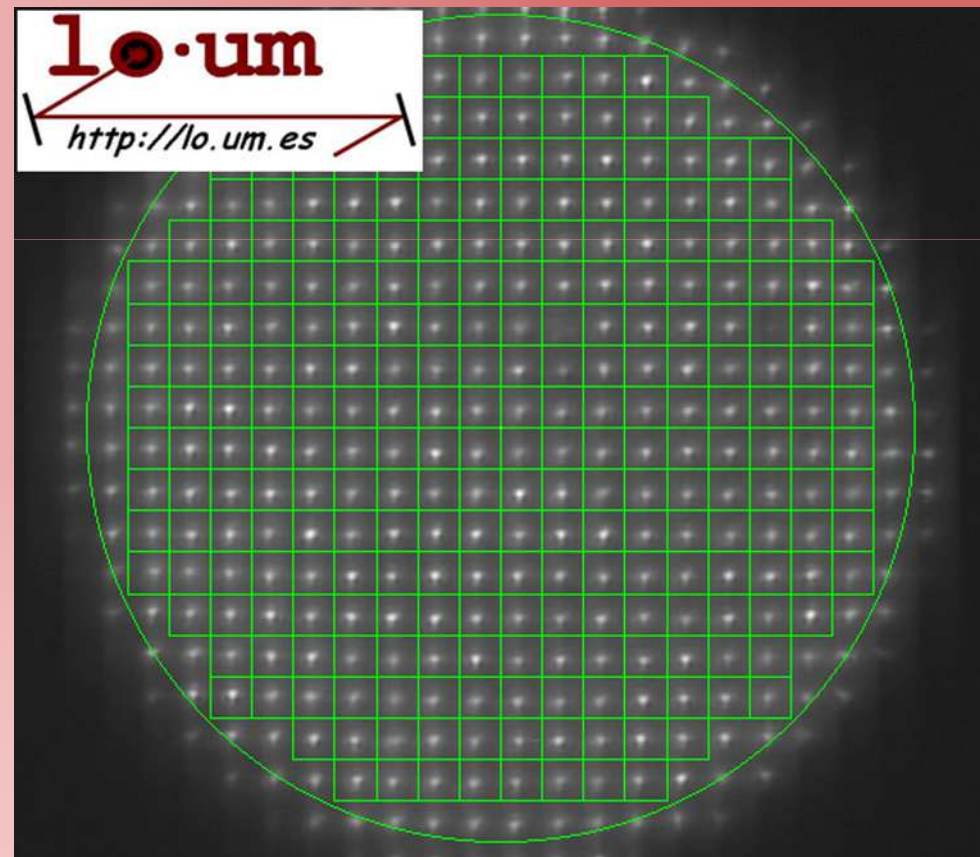
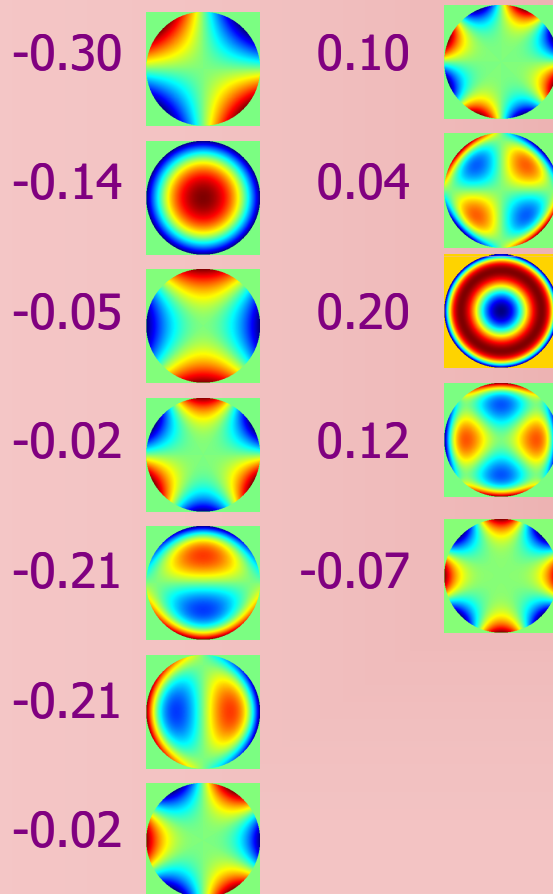


Aberrometría clínica I



Aberrometría aplicada

CASO 12c.- 6 meses después de LASIK





Aplicaciones en cirugía refractiva personalizada



Cirugía guiada por frente de onda ocular o *wavefront-guided* (WFG):

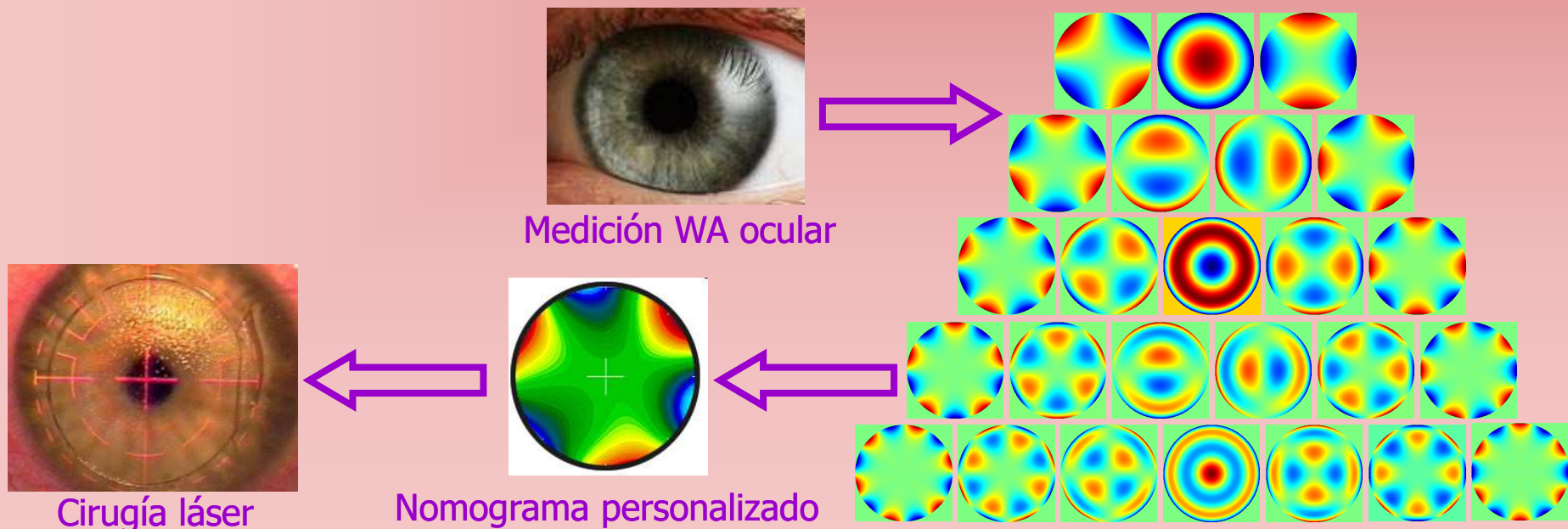
- Supone llevar la corrección más allá del objetivo de eliminar el error refractivo.
- Su objetivo inicial era eliminar las aberraciones del ojo en personas normales.
- Aunque también se planteó para reducir las aberraciones inducidas por cirugías previas.

Aberrometría clínica II



Cirugía guiada por frente de onda ocular:

- El aberrómetro ocular mide los defectos ópticos que perturban la formación de la imagen retiniana.
- Se corrige error refractivo y aberraciones de alto orden, para la pupila y Zernikes seleccionados.



Aberrometría clínica II



Aberraciones de alto orden del ojo humano

Aberrometría clínica II

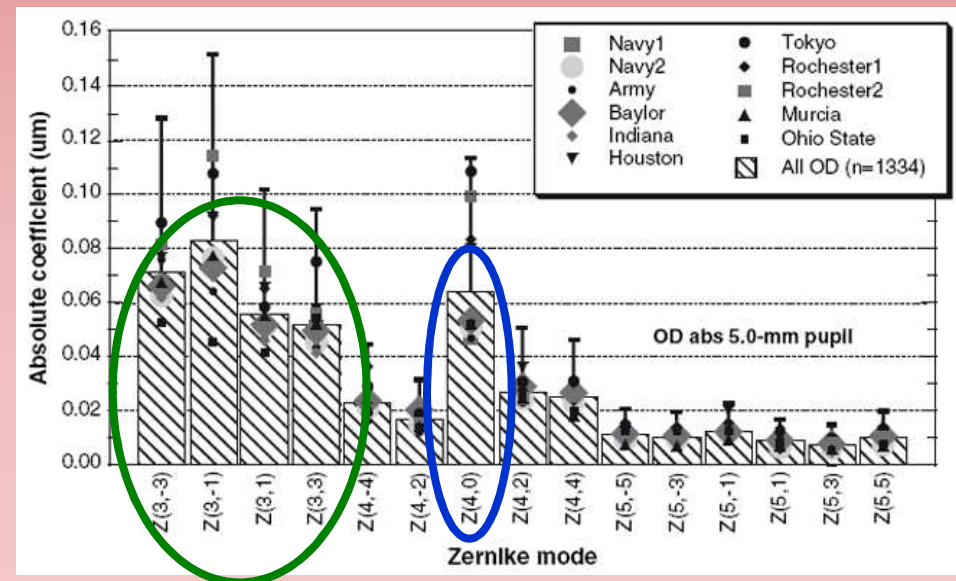


Aberraciones de alto orden del ojo humano

Las aberraciones de alto orden del ojo normal suelen ser pequeñas, de 3^{er} orden más Ab. esférica de 4^o:

[Castejón-Monchón et al, 2002]

	3 mm	5 mm	7 mm
Total RMS	0.5255 μm	1.4901 μm	2.9240 μm
Second order	97.3%	90.8%	86.2%
Third order	2.5%	6.4%	8.0%
Fourth order	0.2%	2.6%	3.9%
Fifth order		0.2%	1.5%



[Salmon y Van de Pol, 2006]

Aberrometría clínica II



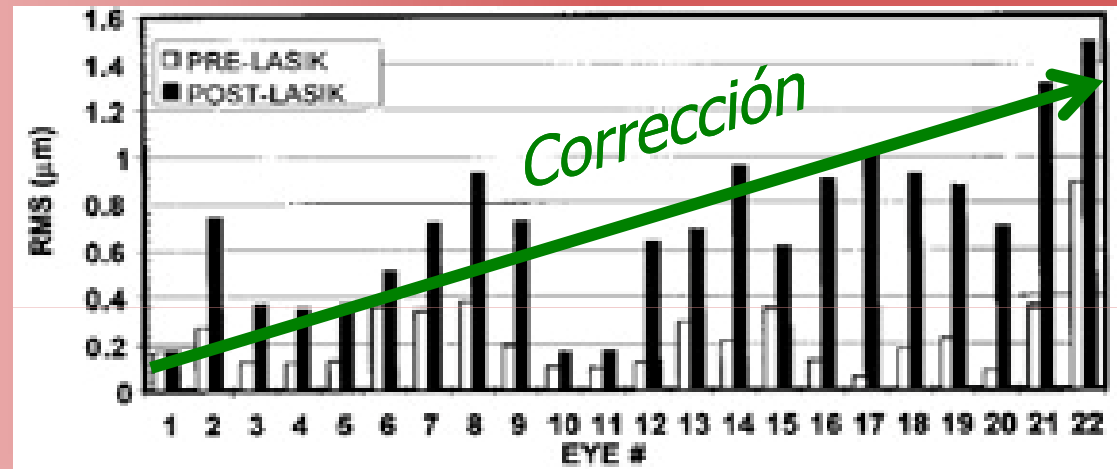Aberraciones de alto orden inducidas por la
cirugía refractiva

Aberrometría clínica II



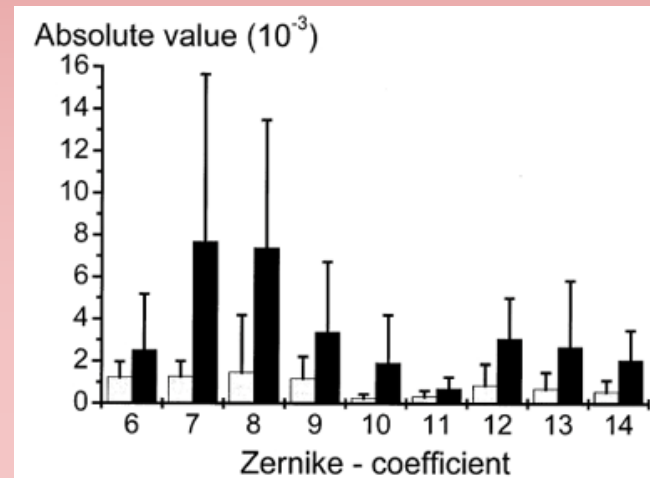
Suelen aumentar tanto las aberraciones asimétricas (*coma*) como las simétricas (esférica):

Cambio en la aberración esférica ocular tras LASIK

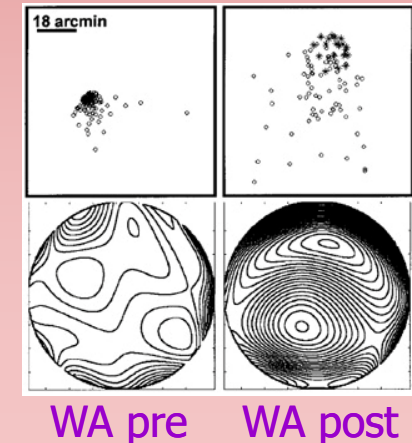


[Moreno-Barriuso et al, 2001]

Cambio en aberraciones de 3^{er} y 4^o orden tras LASIK



[Mrochen et al, 2001]

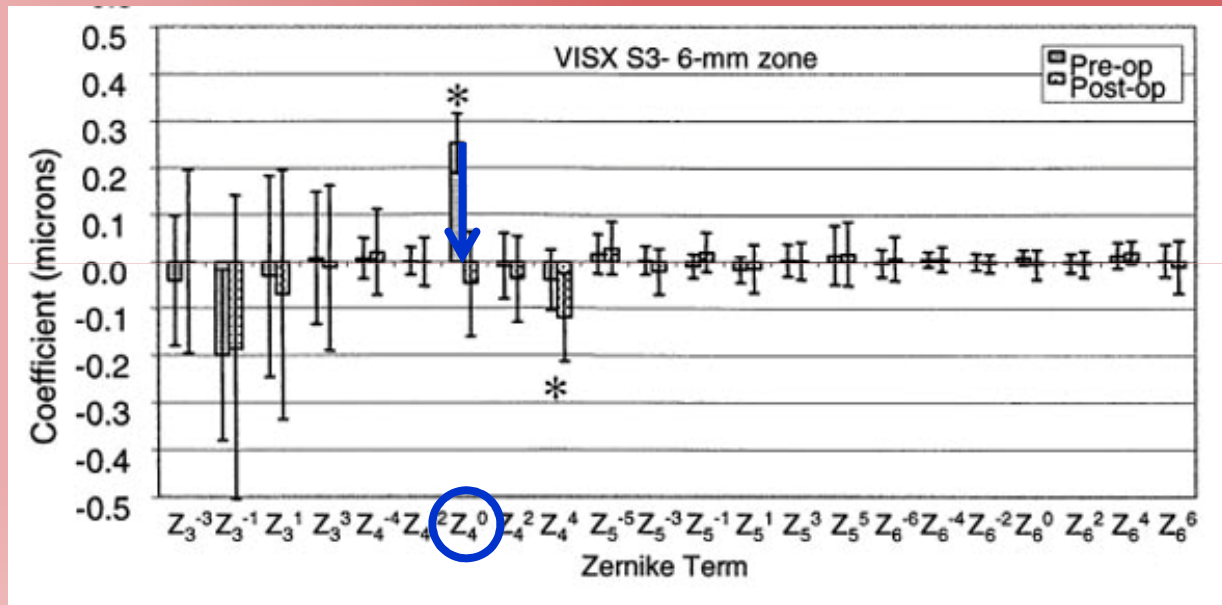


Aberrometría clínica II



El aumento de las aberraciones oculares dependen de la cantidad y del tipo de corrección:

Cirugía hipermetropía



[Wang y Koch, 2003]

Cirugía miopía

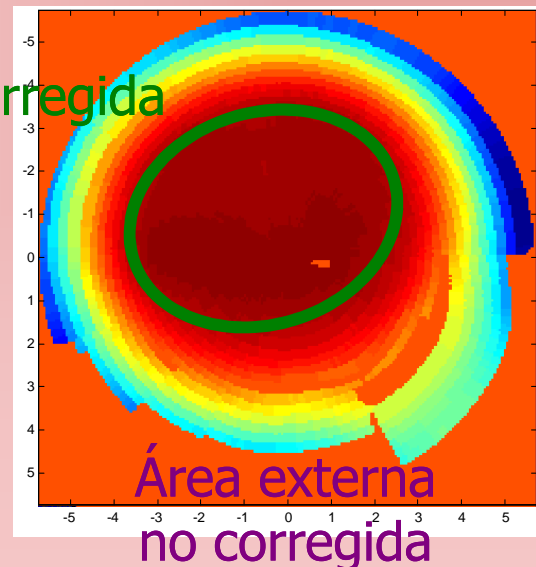
[Moreno-Barriuso et al, 2001]

RMS (μm)	Preoperative*	Post-LASIK*	Average Ratio (Post/Pre)†
3rd to 7th order ($Z_3^l, Z_4^l, Z_5^l, Z_6^l, Z_7^l$)	0.72 ± 0.33	1.34 ± 0.66	1.91
3rd order (Z_3^l). Coma-like	0.54 ± 0.30	1.01 ± 0.62	2.10
4th order (Z_4^l)	0.33 ± 0.18	0.77 ± 0.34	2.51
5th and higher orders (Z_5^l, Z_6^l & Z_7^l)	0.28 ± 0.13	0.34 ± 0.14	1.32
Spherical aberration (Z_4^0 and Z_6^0) ←	0.23 ± 0.18	0.69 ± 0.35	3.99

Aberración esférica tras cirugía refractiva

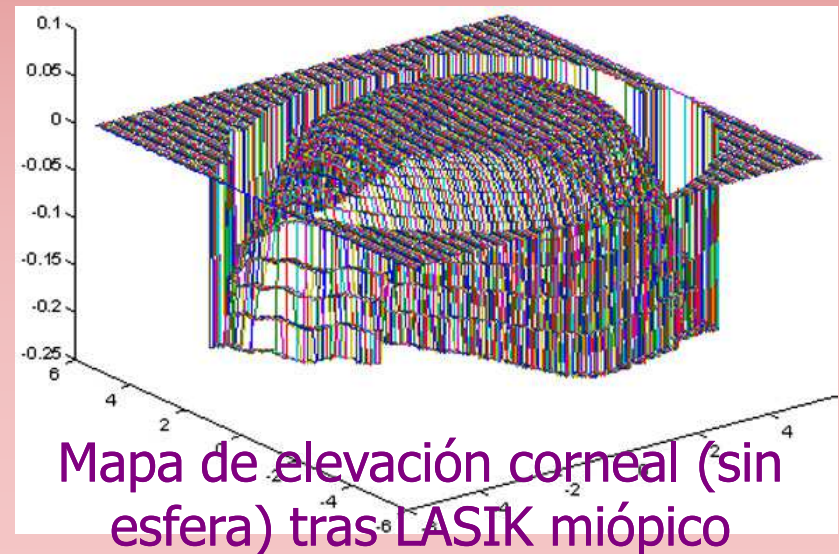- Una de las aberraciones más comunes tras cirugía refractiva es la Aberración esférica.
- Está vinculada a cambios biomecánicos y a déficit en la ablación periférica corneal.

Zona corregida



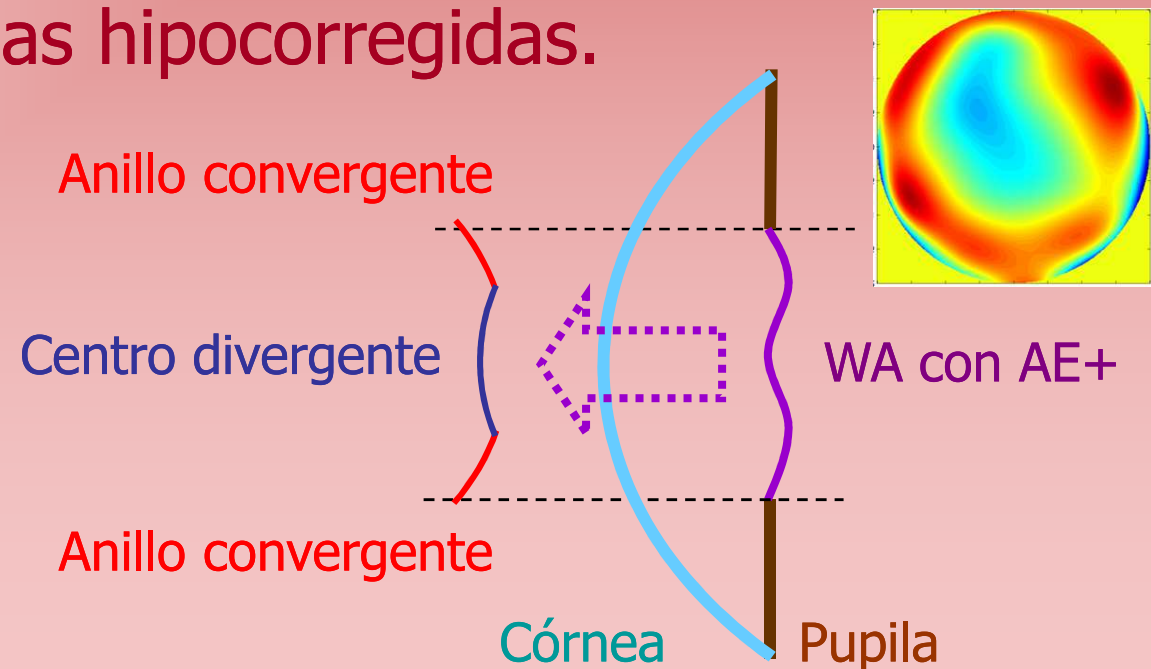
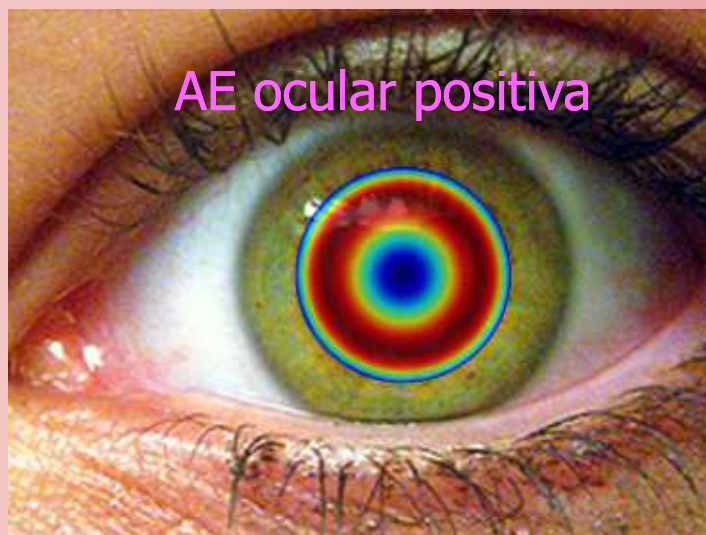
[Porter et al, 2003]

[Anera et al, 2003]



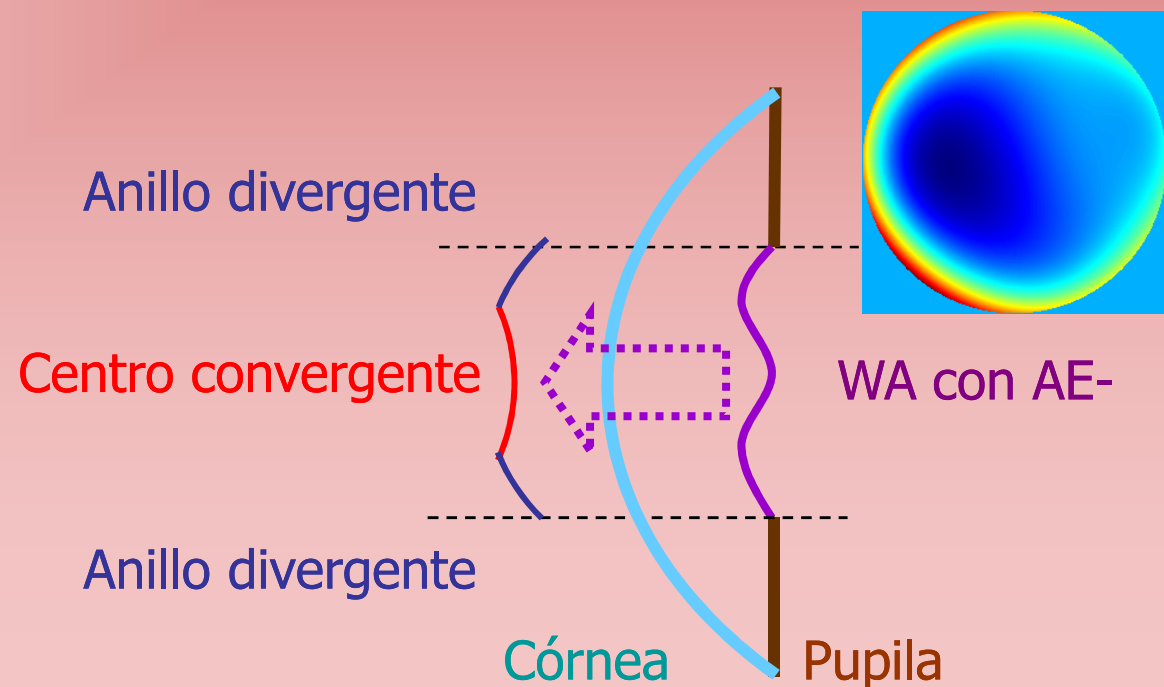
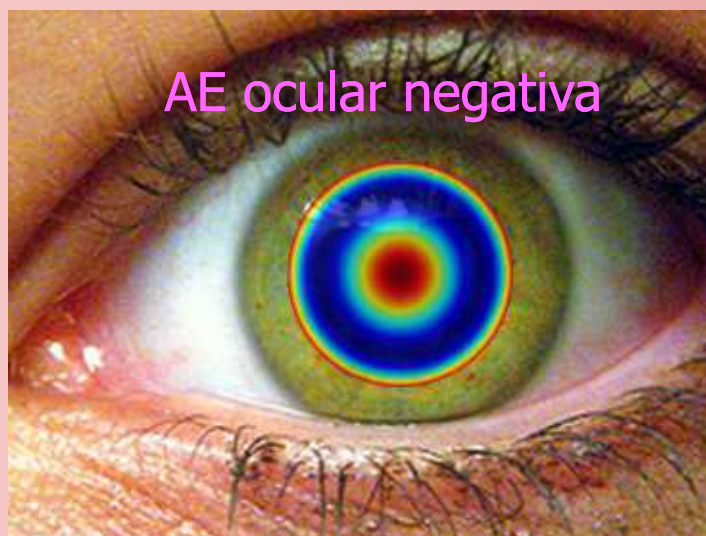
Aberración esférica tras cirugía refractiva

- La **AE positiva**, que representa un frente de onda divergente (hipermétrope) en el centro y convergente (miope) en el borde.
- Es típica tras corregir la miopía, pues en el borde pupilar quedan áreas hipocorregidas.



Aberración esférica tras cirugía refractiva

- La AE negativa es típica de la cirugía de la hipermetropía, pues queda una zona de mayor potencia en el centro pupilar, respecto del borde.

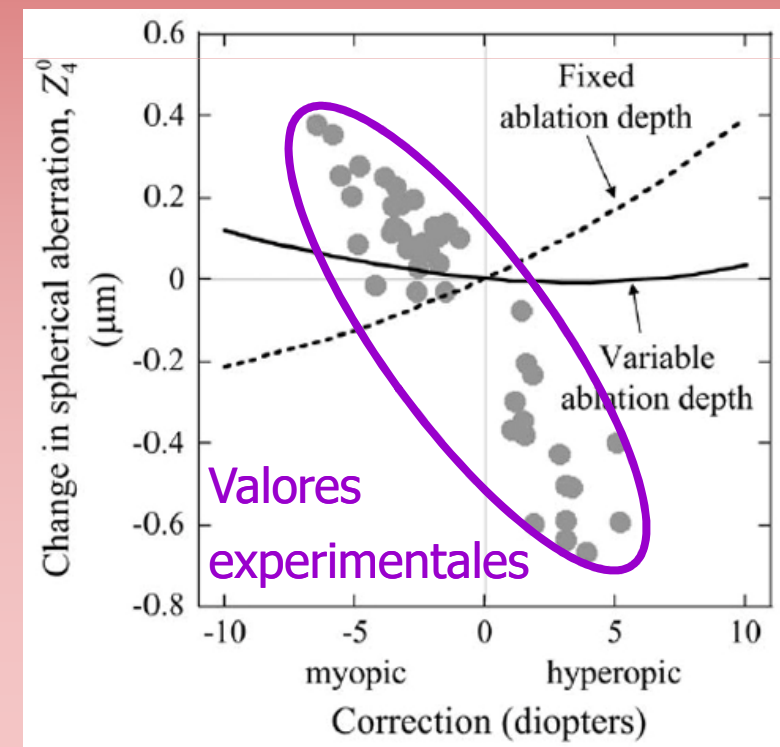
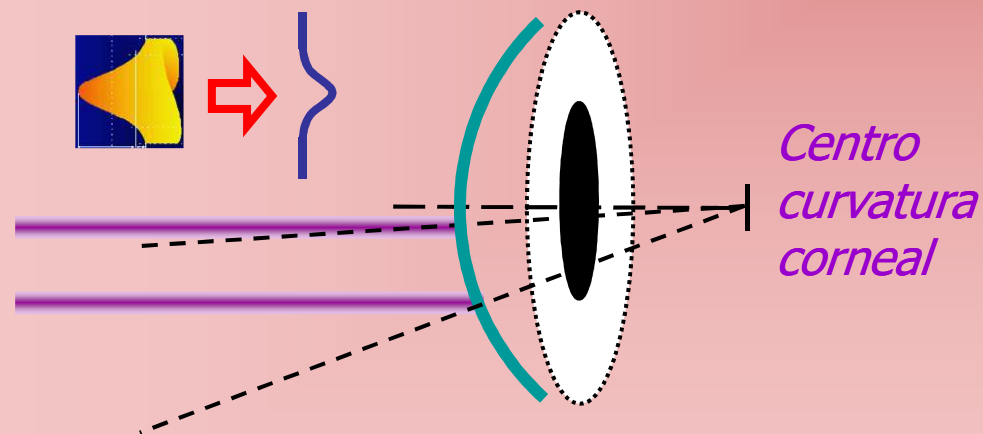


Aberrometría clínica II



Aberración esférica tras cirugía refractiva

En parte se debe a la disminución de la eficiencia del láser por la mayor reflexión en la periferia corneal, debida al aumento del ángulo de incidencia.



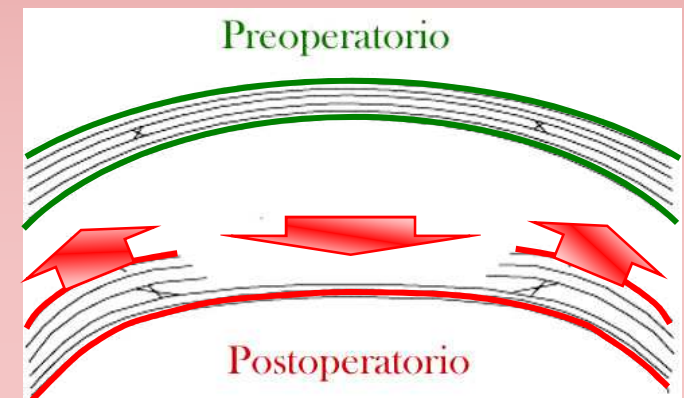
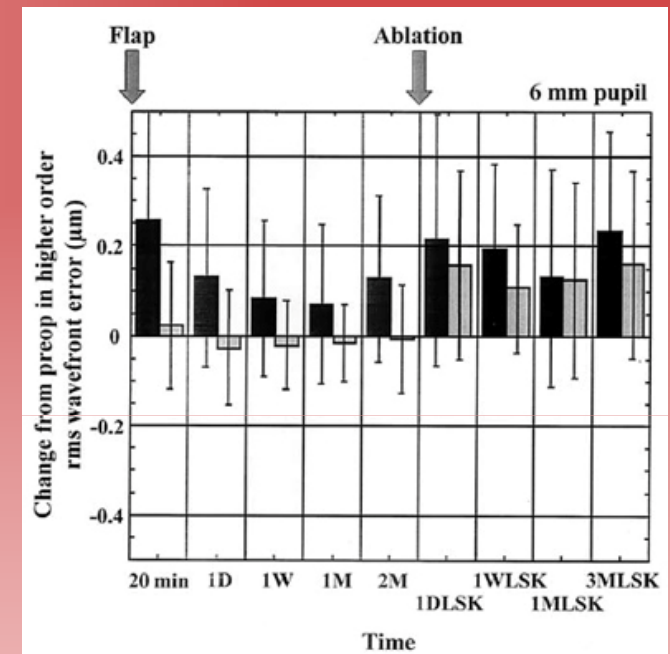
Aberración esférica tras cirugía refractiva

-El corte con el microqueratomo de las lamelas de colágeno, produce cambios ópticos, sobre todo en las aberraciones asimétricas.

[Porter et al, 2003]

-La eliminación de estroma, causa un abombamiento periférico, provocando AE+ e hipermetropía.

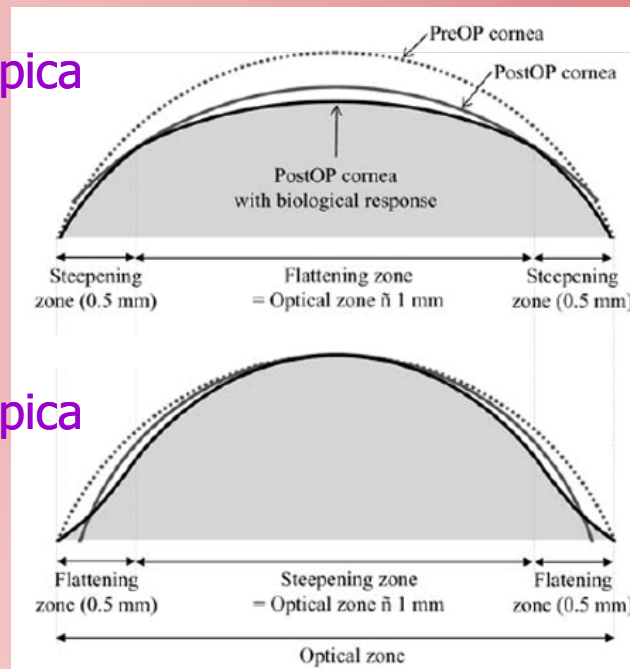
[Roberts, 2000]



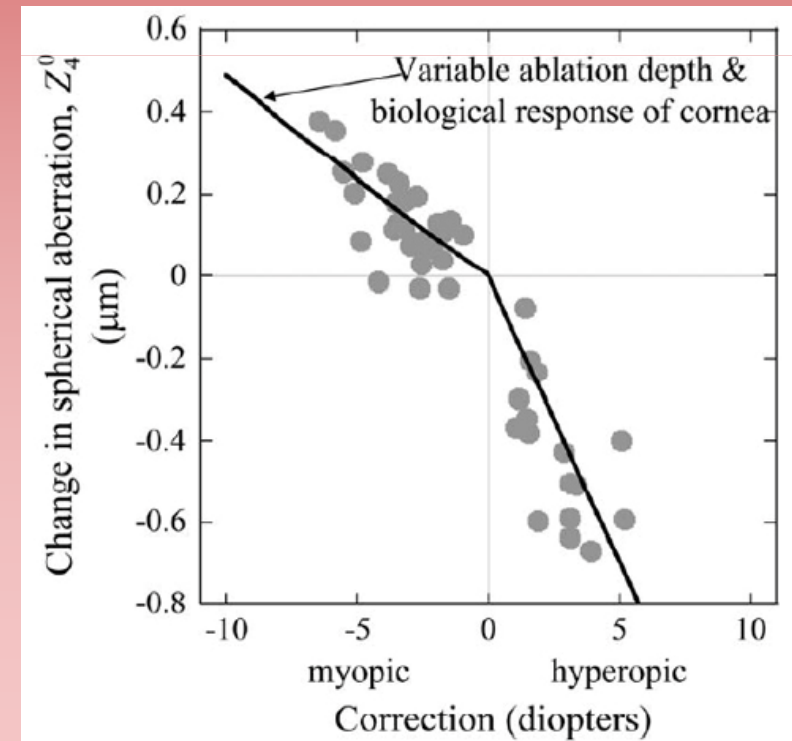
Aberración esférica tras cirugía refractiva

La suma de ambos factores, pérdida de eficacia por del láser y cambios biomecánicos, explican los resultados experimentales.

Ablación miópica



Ablación hipermetrópica



[Yoon et al, 2005]



Posibilidades de la cirugía WFG



Corrección de aberraciones oculares: Supervisión

La óptica adaptativa demostró a finales de los 90, que corrigiendo las aberraciones del ojo se podía llegar a obtener una AV de 20/10 (ó AV de 2).

La idea surgía de considerar las aberraciones propias del ojo como un límite óptico a la visión, que se podía eliminar quirúrgicamente.



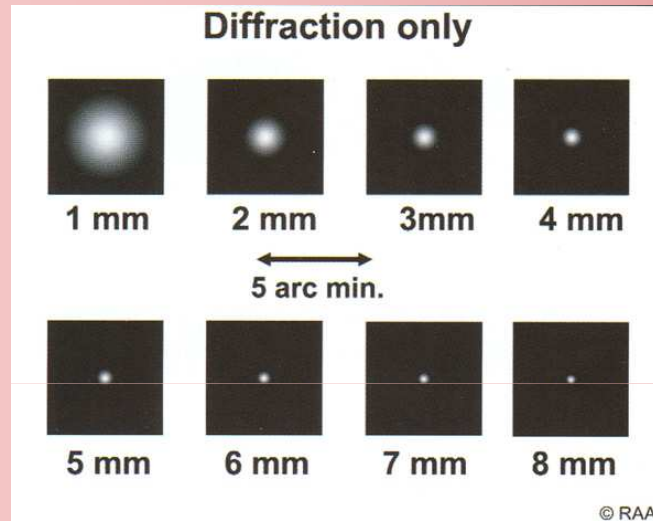
Límites a la corrección de aberraciones:

Pero alcanzar el límite teórico de difracción resultó ser en la práctica una quimera:


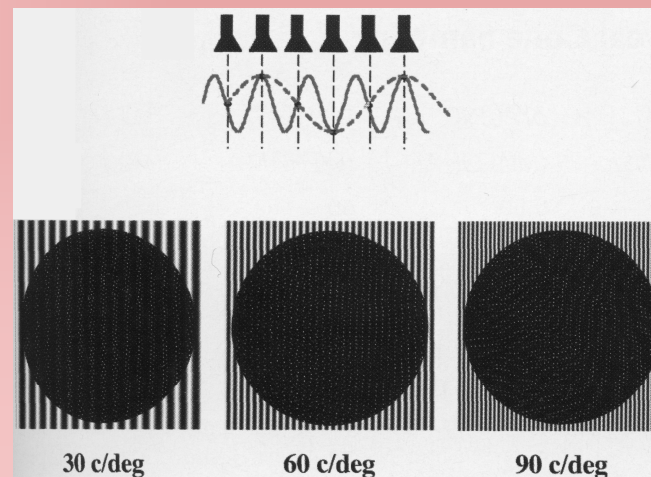
-Por los límites neuronales y ópticos del ojo.



Límites oculares/visuales



Difracción

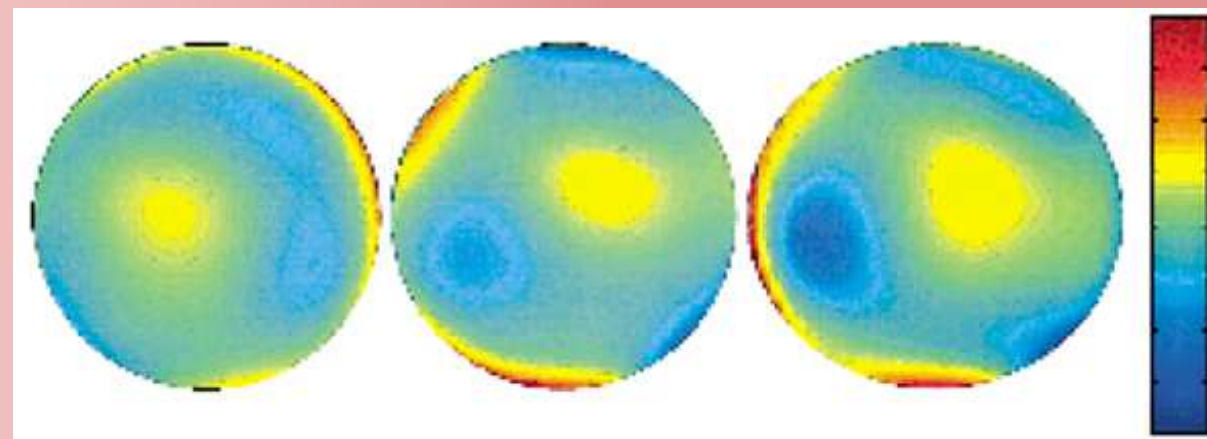


Muestreo retiniano



Cambios en las aberraciones oculares

Los cambios dinámicos de la óptica ocular, también suponen un límite, pues las aberraciones oculares cambian en el corto y en el largo plazo:



23 años
RMS=0.53 μm


40 años
RMS=0.97 μm

63 años
RMS=1.15 μm

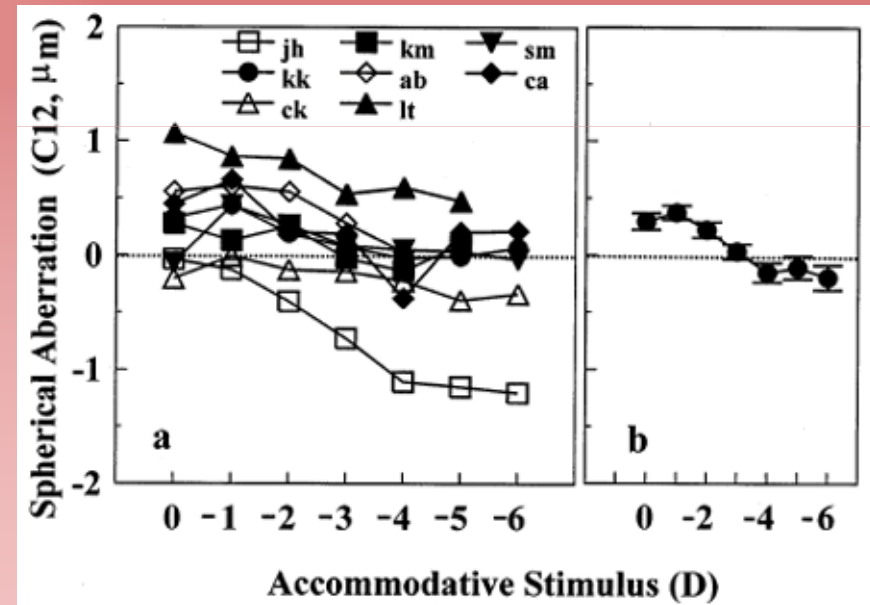
Aberrometría clínica II



Las aberraciones del ojo pueden cambiar en unos pocos segundos, por ejemplo al acomodar.



[Artal et al, 2002a]


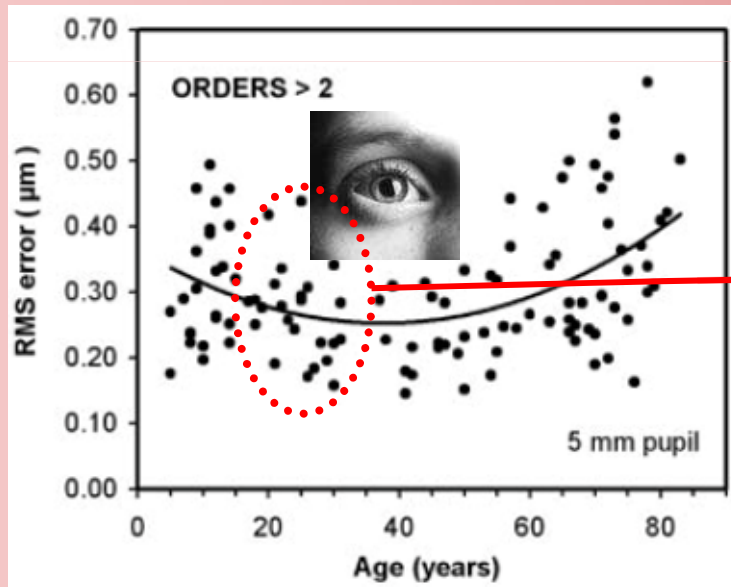


[He et al, 2000]

Aberrometría clínica II



Aunque también cambian en periodos de décadas, como parte del proceso natural de envejecimiento del ojo humano.

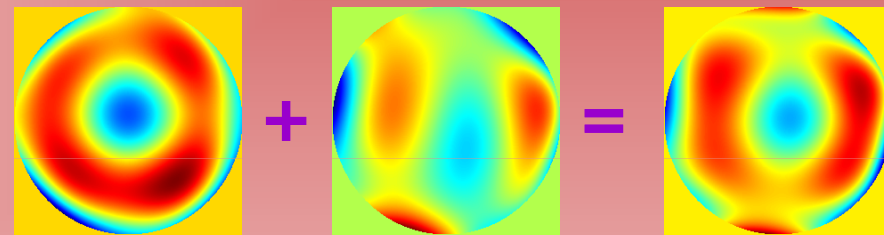
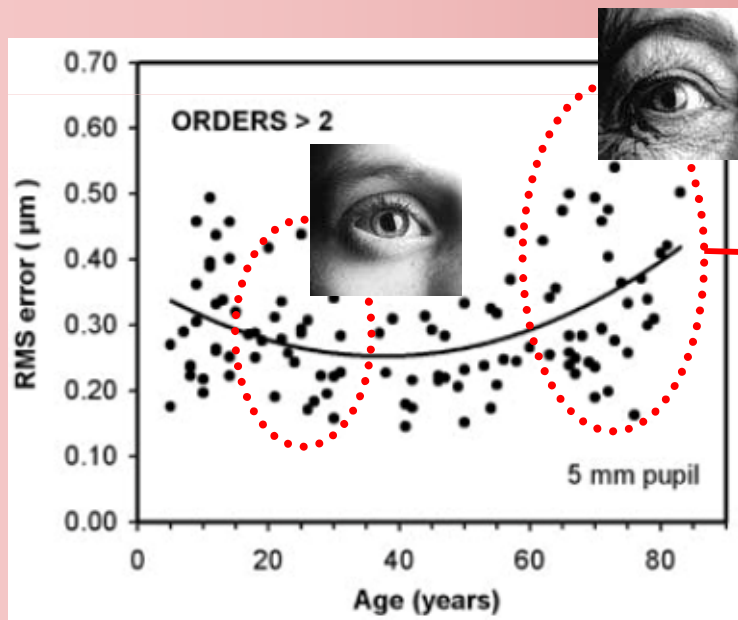


[Brunette et al, 2003] [Marcos et al, 2001]


Aberrometría clínica II



Aunque también cambian en periodos de décadas, como parte del proceso natural de envejecimiento del ojo humano.



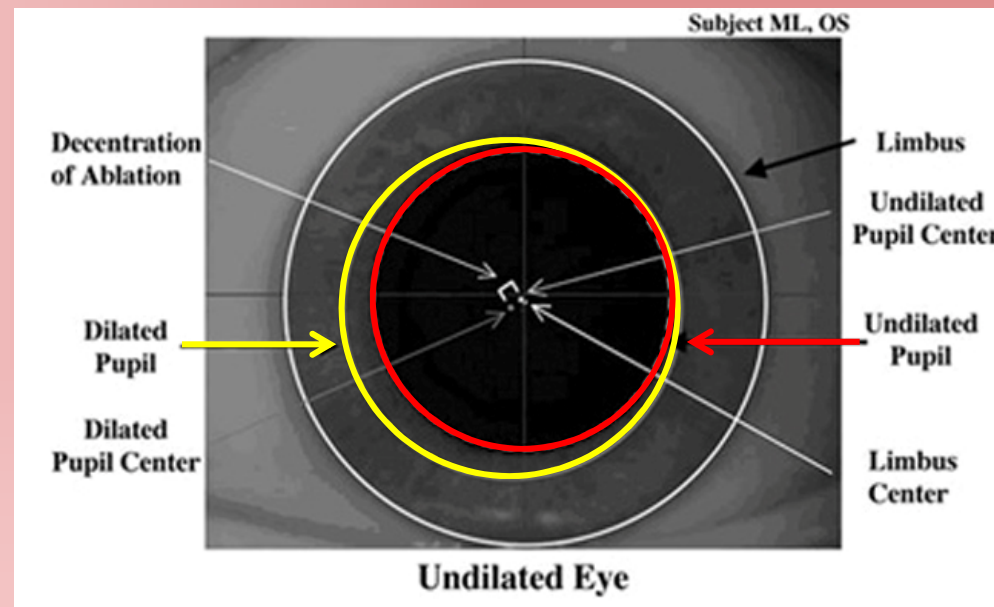
Cambian las aberraciones del cristalino!





Límites fisiológicos: la pupila

Además de que el centro pupilar no suele coincidir con el eje queratométrico, cuando cambia de tamaño puede llegar a desplazarse hasta 0.25 mm.





Límites instrumentales

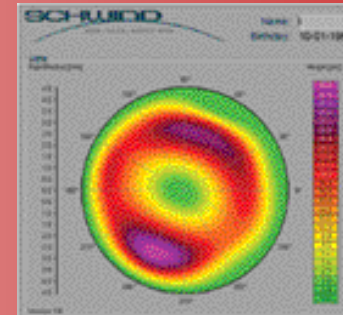
El otro gran límite de las correcciones quirúrgicas personalizadas son los defectos propios de la técnica correctora:

- La precisión del aberrómetro utilizado (medida).
- Las características del láser (corrección).
- Los cambios intra y postoperatorios (biomecánica).

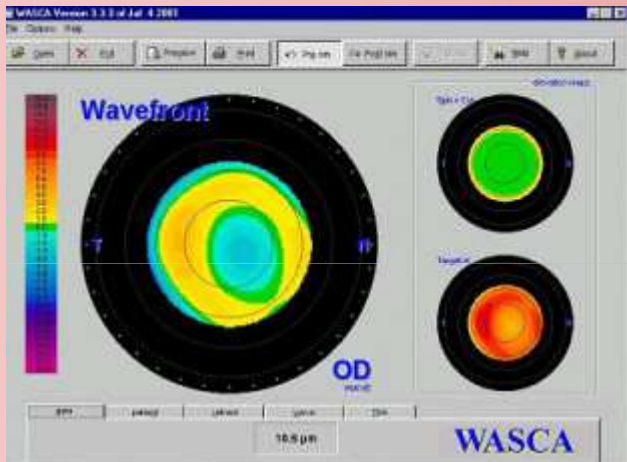
Aberrometría clínica II





Aberrómetros clínicos



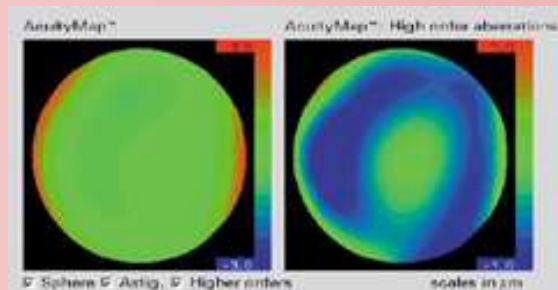
Schwind WF
analyzer (HS)



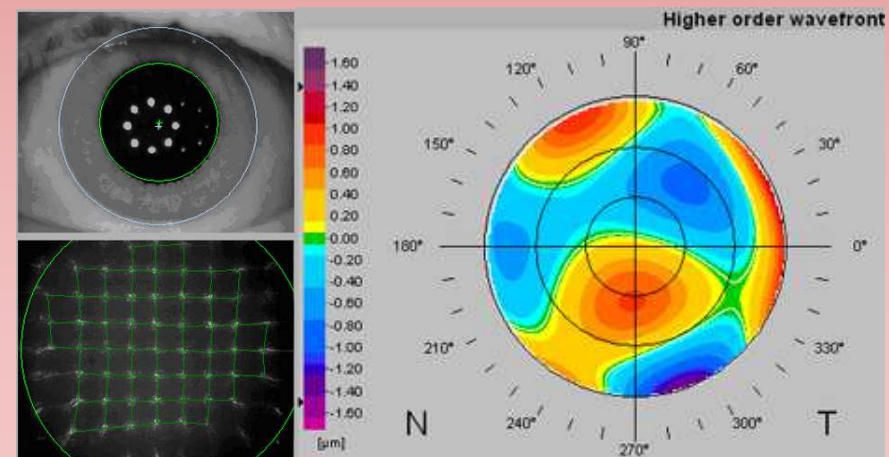
Zeiss-Meditec *WASCA* (HS)



Wavelight Analyzer *Allegro* (Tscherning)



VISX *Wavescan* (HS)



Bausch & Lomb *Zywave* (HS)



Características de los láser para cirugía WFG

El tiempo en que se realiza la ablación es importante; por ello se esculpe la córnea con un láser de pequeño diámetro y alta frecuencia:

- Bausch & Lomb *Technolas 217c*: 50 Hz, 2 mm.
- Wavelight *Allegreto*: 200 Hz, 0.95 mm.
- Carl Zeiss-Meditec *MEL80*: 250 Hz, 0.7 mm.
- Schwind Esiris: 200 Hz, 0.8 mm.
- VISX *Star system 4*: >10 Hz, 2 mm.



Resultados de la cirugía guiada por frente de onda ocular



Primeros resultados de la cirugía WFG

Los primeros resultados, mostraron que era muy difícil eliminar las aberraciones propias de ojos normales:

[Mrochen et al, 2001]

Optical Aberrations	Increase Factor		Mean \pm SD
	1 Month	3 Months	
RMS third order	1.72 \pm 1.24	1.31 \pm 1.12	
RMS fourth order	2.15 \pm 1.69*	2.02 \pm 1.35 [†]	
RMS fifth order	1.95 \pm 1.28*	1.38 \pm 0.63	
RMS sixth order	1.72 \pm 0.63*	1.29 \pm 0.43	
RMS _H	1.77 \pm 1.04*	1.44 \pm 0.74	

Aberrometría clínica II



Primeros resultados de la cirugía WFG

Este primer estudio mostró lo complicado que resultaba eliminar las aberraciones de los ojos normales.

[Mrochen et al, 2001]

Optical Aberrations	Increase Factor		Mean \pm SD
	1 Month	3 Months	
RMS third order	1.72 \pm 1.24	1.31 \pm 1.12	
RMS fourth order	2.15 \pm 1.69*	2.02 \pm 1.35 [†]	
RMS fifth order	1.95 \pm 1.28*	1.38 \pm 0.63	
RMS sixth order	1.72 \pm 0.63*	1.29 \pm 0.43	
RMS _H	1.77 \pm 1.04*	1.44 \pm 0.74	

Optical Aberrations	1 Month		3 Months	
	Correlation R^2	P Value	Correlation R^2	P Value
Z7 Vertical—coma third order	0.77	0.28	0.74	<.001
Z8 Horizontal—coma third order	0.49	0.53	0.76	.71
Z12 Spherical aberration fourth order	0.04	0.01	0.01	.04
Z17 Vertical—coma fifth order	0.56	0.03	0.17	.44
Z18 Horizontal—coma fifth order	0.10	0.02	0.50	.30
Z24 Spherical aberration sixth order	0.01	0.41	0.24	.005

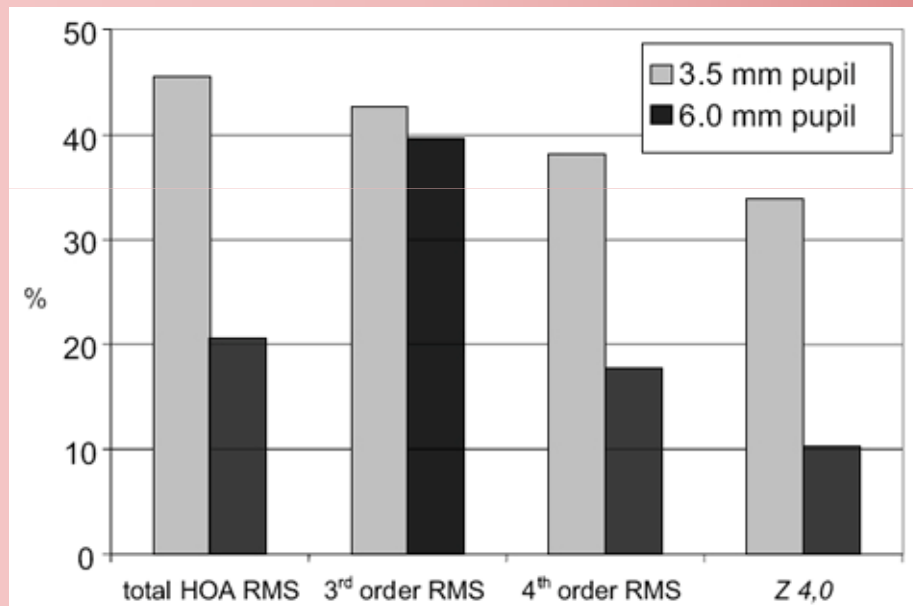
AE ←

Éxito en la corrección de aberraciones

Aberrometría clínica II



Estudios posteriores mostraron que la cirugía WFG puede reducir las aberraciones oculares ...



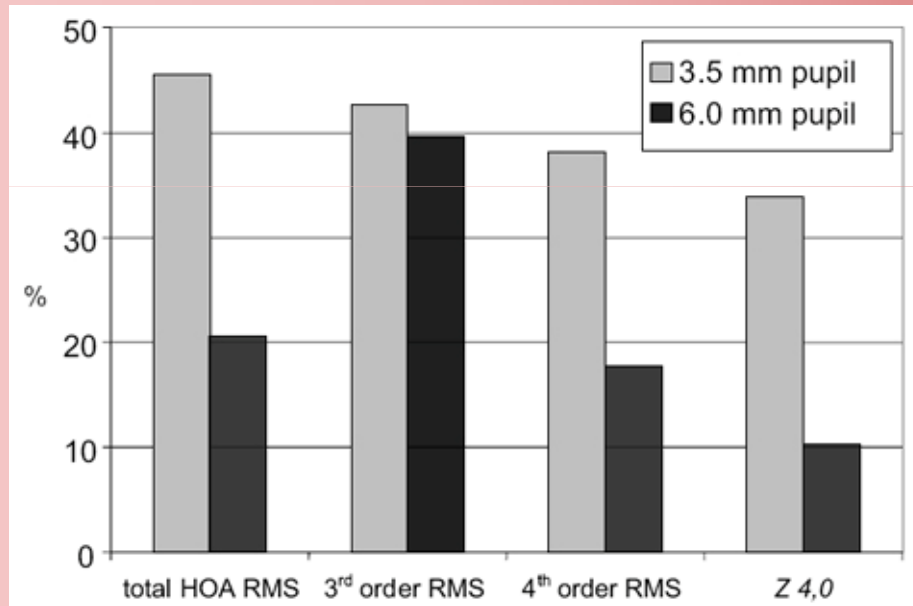
Porcentaje de ojos que mostraron
reducción en las aberraciones

[Kohnen et al, 2004]

Aberrometría clínica II

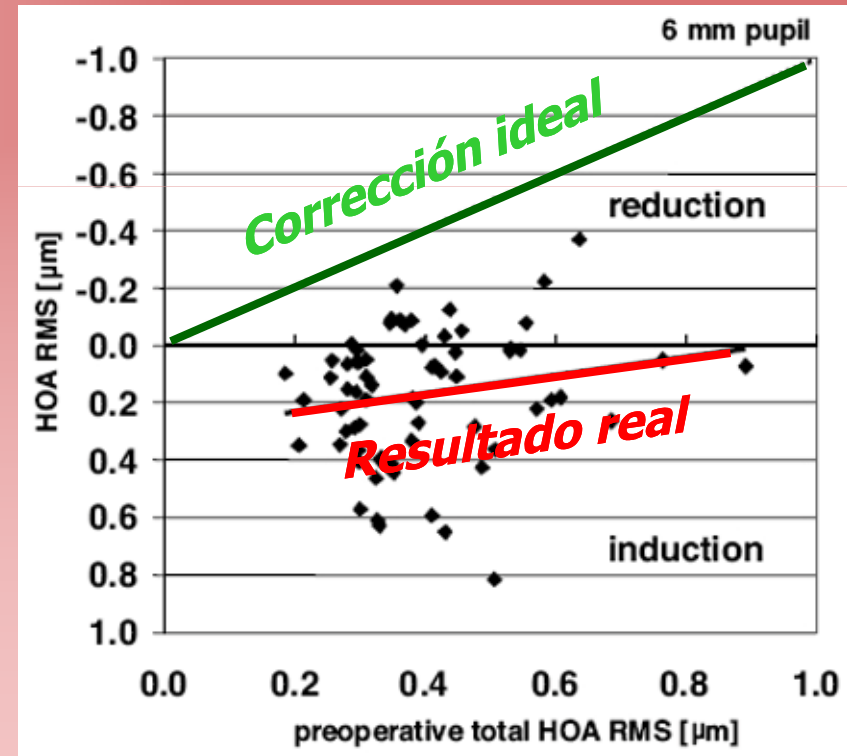


Estudios posteriores mostraron que la cirugía WFG puede reducir las aberraciones oculares ... pero aun se está lejos de una *pancorrección* óptica del ojo:



Porcentaje de ojos que mostraron reducción en las aberraciones

[Kohnen et al, 2004]



Cambios registrados en el RMS



Más resultados de la cirugía WFG

El LASIK guiado por frente de onda ocular causa un menor aumento de las aberraciones oculares que el LASIK convencional:

RMS-HOA	Preop	1 mes	3 meses
LASIK	0.215	0.465	0.418
Zyoptix	0.207	0.380	0.371

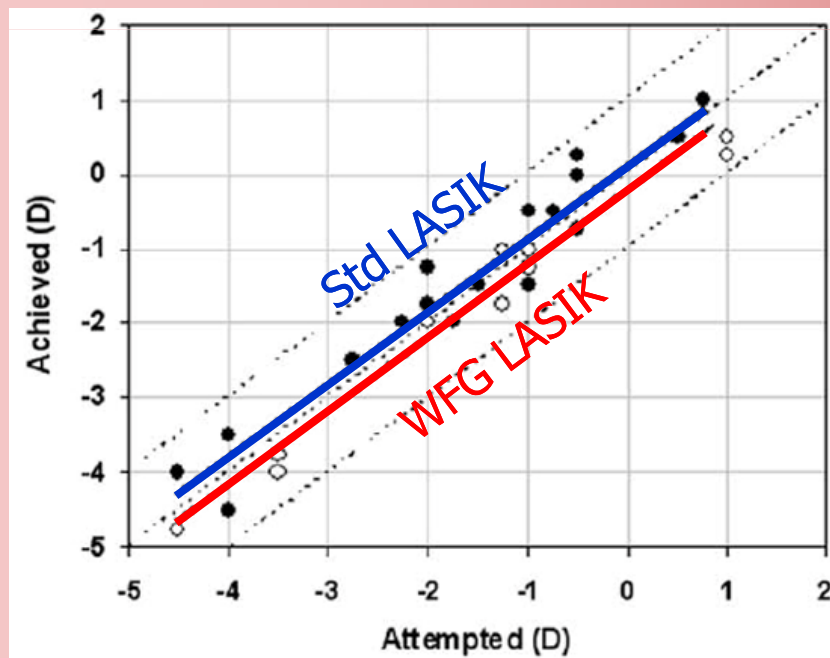
Aunque esto no supone una mejora significativa ni de la AV ni de la sensibilidad al contraste.

Aberrometría clínica II

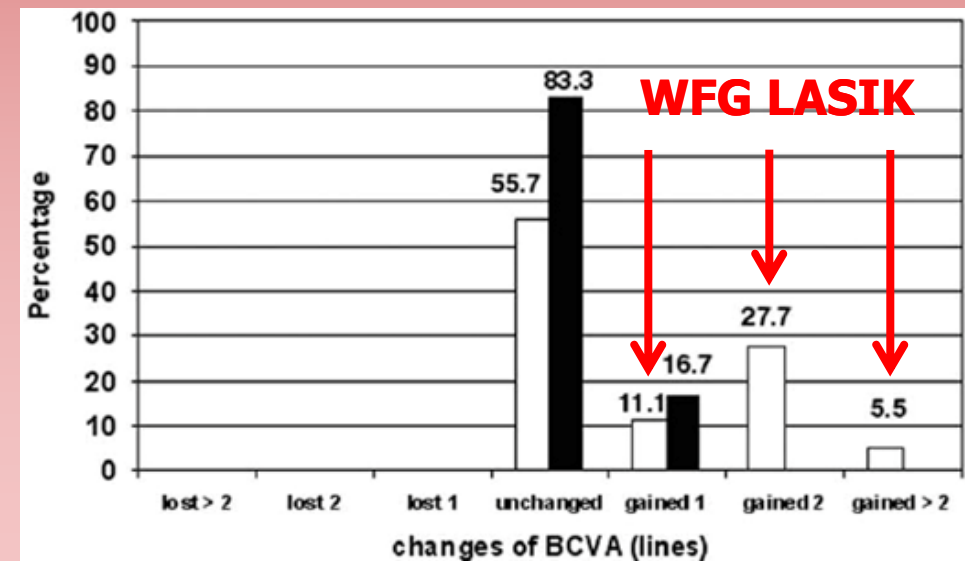
Los resultados son algo mejores que el LASIK convencional, aunque a costa de un aumento de la profundidad de ablación.

Índice seguridad	LASIK	WFG
Alió (≈ -2 D):	0.95	1.09
Nuijts (≈ -4 D):	0.87	0.93

Eficacia



Seguridad



[Alió y Montés-Micó, 2006] [Nuijts et al, 2002]



Resumen (*take-home ideas*):

- El patrón aberrométrico del ojo se transforma en un patrón de ablación (nomograma).
- La cirugía WFG es más compleja que la convencional, lo que exige un control de la ablación mucho más preciso.
- Aunque algunos resultados muestran una menor inducción de aberraciones, sigue sin alcanzarse el potencial corrector de esta tecnología.



Opciones en cirugía WFG



Cirugía guiada por frente de onda ocular:

Cirugía guiada por frente de onda ocular:

Las aberraciones oculares se miden con un aberrómetro anexo al láser, cuya información se utiliza para diseñar la ablación corneal.

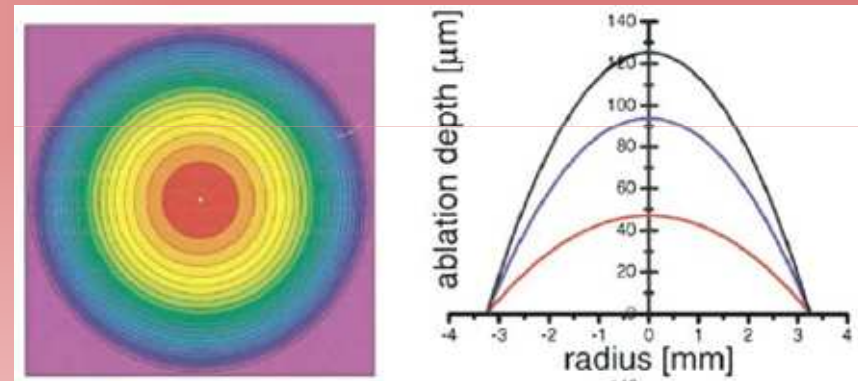
Cirugía guiada por topografía corneal:

Con un topógrafo corneal se obtienen los mapas queratométricos que se utilizan para eliminar las irregularidades de la córnea.

Wavefront-optimized refractive surgery

La ecuación de *Munnerlyn* sólo corrige desenfoque y astigmatismo.

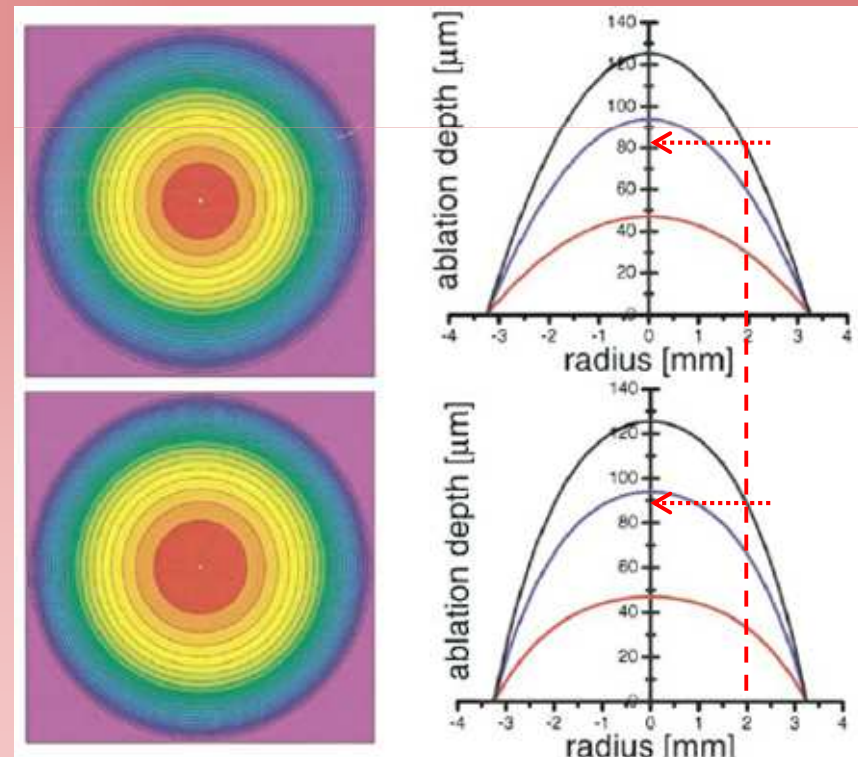
$$\text{Ecuación de Munnerlyn} = -\frac{P_D \cdot Z O_{\text{mm}}^2}{3} \mu\text{m}$$



Ablación convencional

Wavefront-optimized refractive surgery

La ablación optimizada incluye en el nomograma la aberración esférica, el astigmatismo de 4^o orden, y un factor corrector de la reflexión del láser.



[Mrochen et al, 2004]

Ablación optimizada



Custom-Q Wavefront LASIK

- Comparado con una cirugía convencional, la cirugía WFG aumenta la complejidad técnica, y el coste de la intervención: más medidas, más instrumental ...
- Una forma de hacer una cirugía WFG más simple, ha sido personalizar no todo el frente de onda ocular sino sólo la asfericidad: el *Custom-Q*.



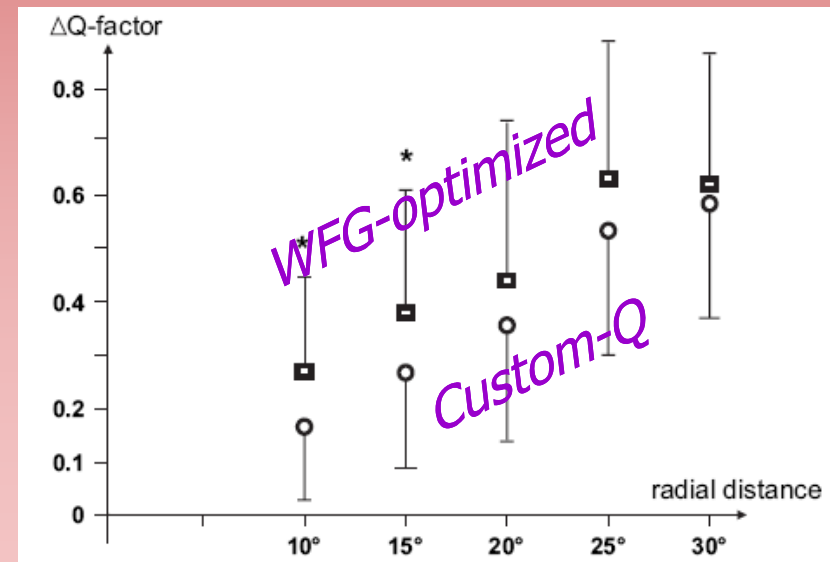
Custom-Q Wavefront LASIK

Con el Custom-Q se personaliza la AE ocular, para diversas aplicaciones.

Seguridad del *Custom-Q*

VA Type/Group	Lines Lost		Unchanged	Lines Gained	
	2 or More	1		1	2 or More
BCVA					
WG	1	5	18	8	3
Custom-Q	1	5	18	8	3
Low contrast VA					
WG	1	4	27	3	0
Custom-Q	2	4	25	4	0
Glare VA					
WG	3	5	19	6	2
Custom-Q	5	4	17	4	5

Cambio en la asfericidad (ΔQ)

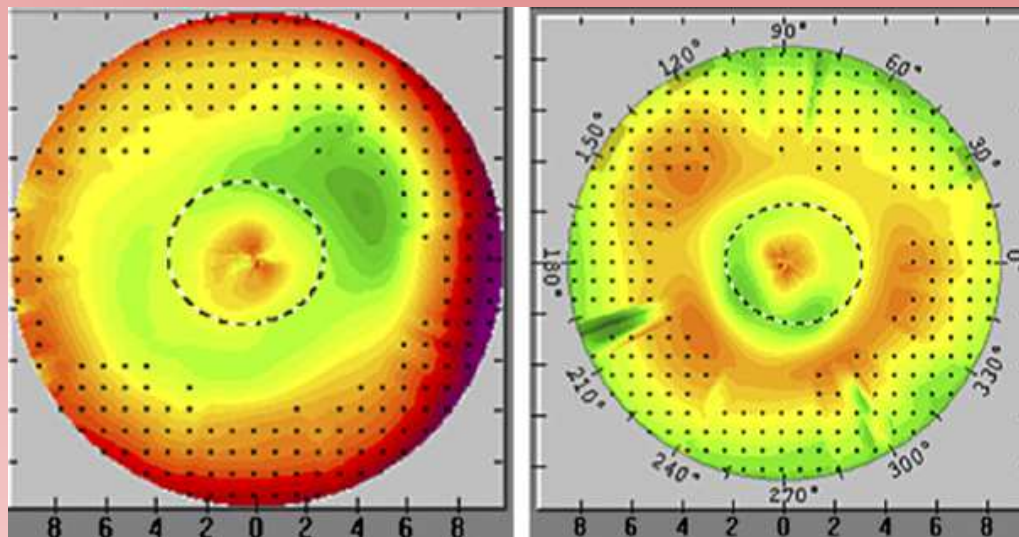




Custom-Q Wavefront LASIK

Generando superficies que compensen la presbicia, como puede ser una monovisión que combine miopía y AE+, para aumentar la profundidad de foco.

Córneas tratadas para corregir presbicia



Isla central

Anillo curvado central


[Koller y Seiler, 2006]



Cirugía guiada por topografía corneal

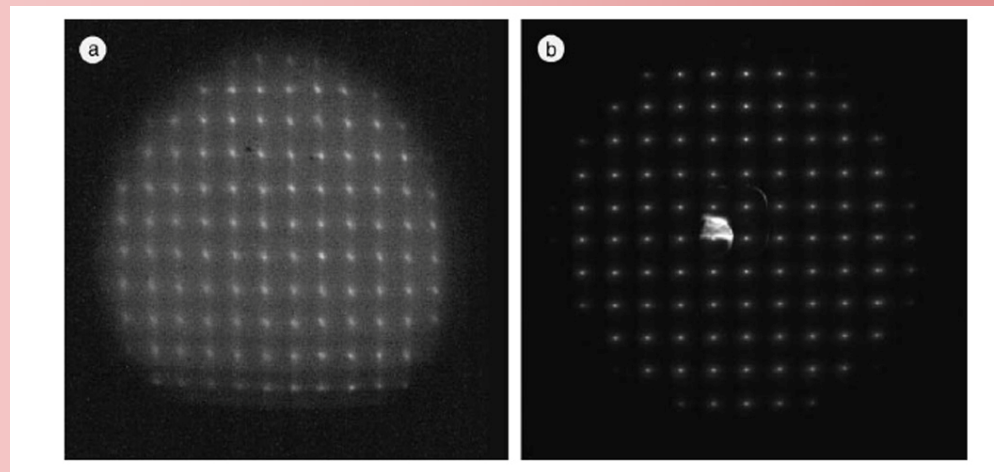
Cirugía guiada por topografía corneal

- Los aberrómetros oculares realizan una medida en un número muy limitado de puntos
- Esta limitación puede provocar que no detecte algunas irregularidades del frente de onda ocular causadas por una córnea irregular.
- Además, estiman los defectos ópticos de todo el ojo, incluido el cristalino, pero sólo para el área corneal cubierta por la pupila.




Cirugía guiada por topografía corneal

Pero se pueden construir aberrómetros muy sensibles o muy robustos, que dan información de la óptica ocular global.



Focal=40 mm

Focal=6 mm



Pupila de 6 mm con >200 microlentes

[Castejón-Monchón et al, 2002]

Cirugía guiada por topografía corneal

Además se puede hacer análisis un análisis zonal (Fourier), en vez de utilizar un número discreto de Zernikes (*VISX*):



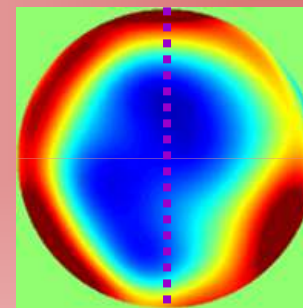


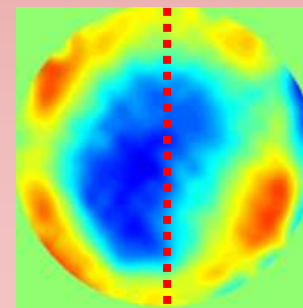
Imagen HS



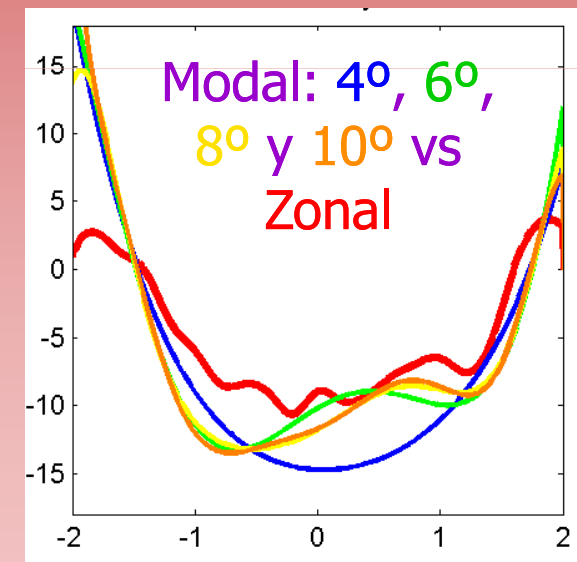
Pendientes frente de onda ocular



Ajuste modal (Zernike)



Ajuste zonal (Fourier)

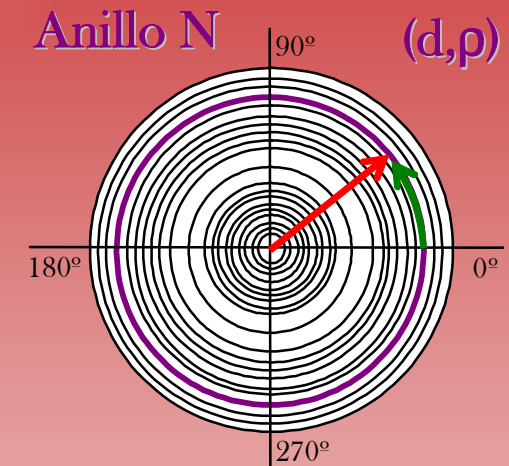


Corte vertical, postLASIK



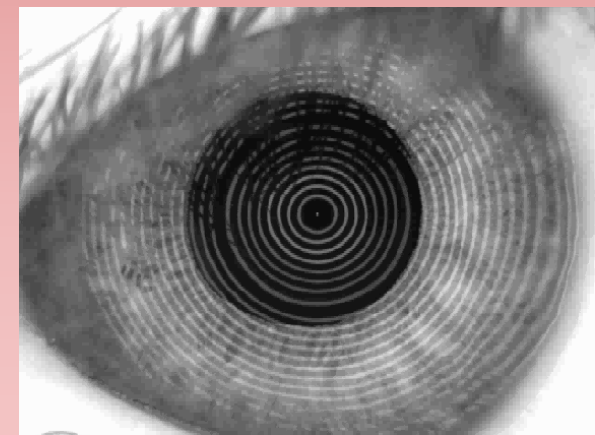
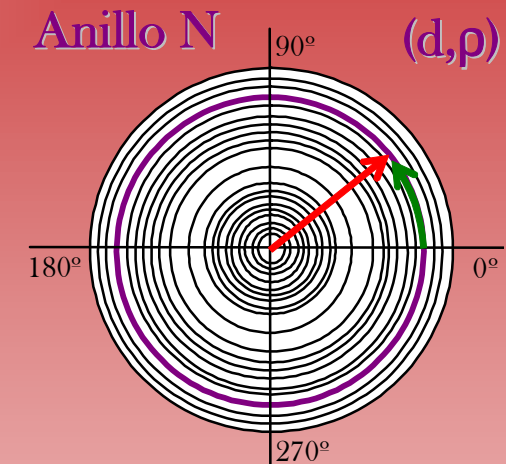
Cirugía guiada por topografía corneal

- Los topógrafos corneales obtienen medidas de la forma de la superficie corneal en cientos o miles de puntos.



Cirugía guiada por topografía corneal

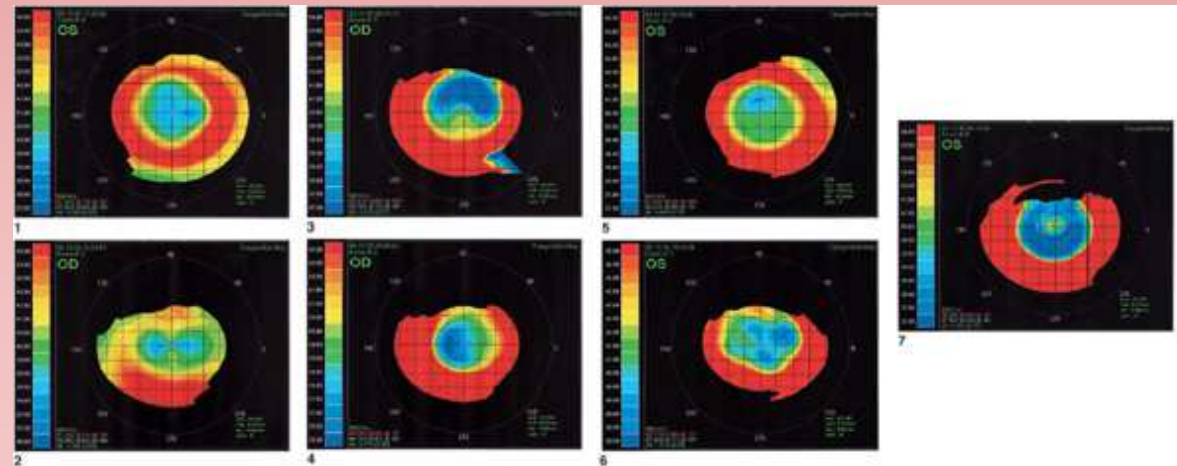
- Los topógrafos corneales obtienen medidas de la forma de la superficie corneal en cientos o miles de puntos.
- La imagen del topógrafo suele cubrir la mayoría del área corneal.
- Se pueden conocer los defectos ópticos de las áreas corneales no cubiertas por la pupila.





Cirugía guiada por topografía corneal

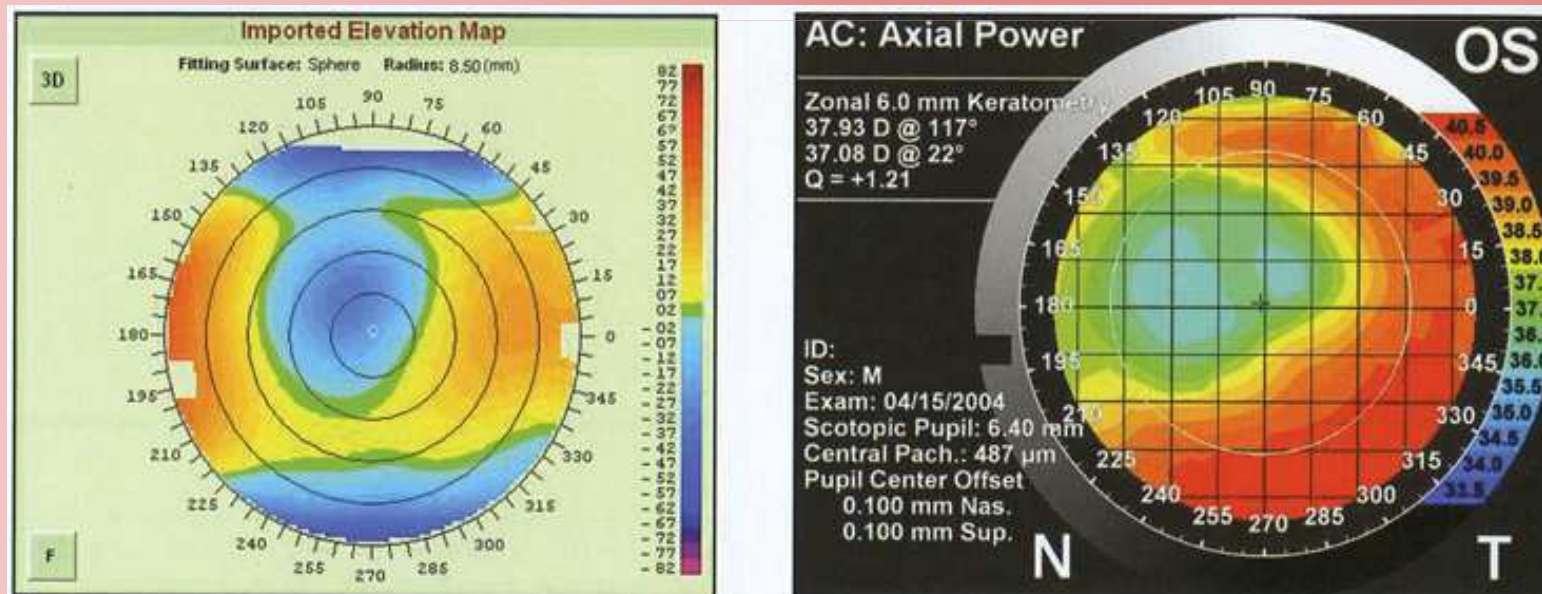
- Se utiliza la elevación de la cara anterior para eliminar las irregularidades corneales medidas.
- NO permite ajustar el desenfoque.
- Es la técnica de elección para hacer retoques tras cirugía refractiva.



Aberrometría clínica II

Cirugía guiada por topografía corneal

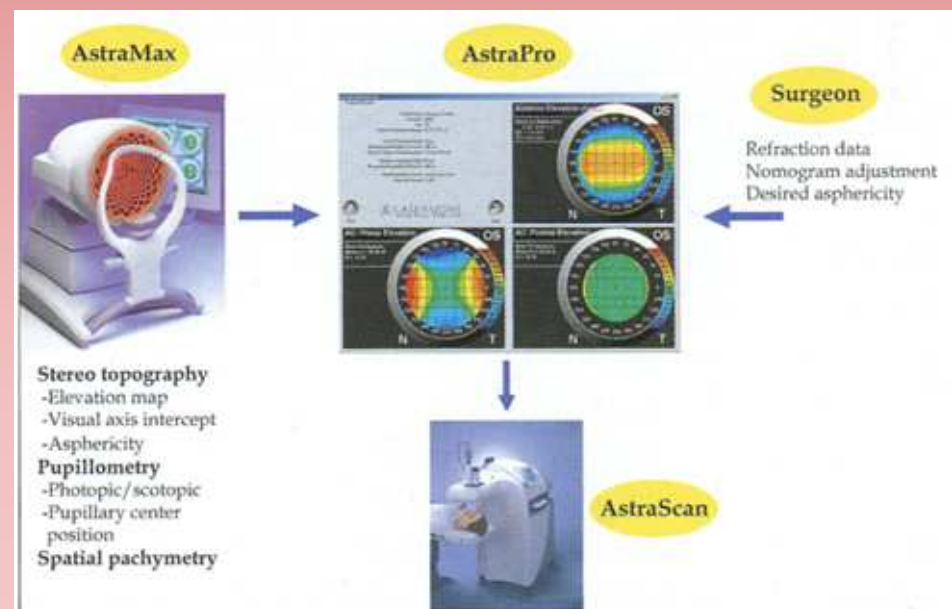
Lo primero es obtener una imagen de la cara anterior de la córnea, donde se vea cuál es la irregularidad causante del posible fallo visual.



[Wang et al, 2008]

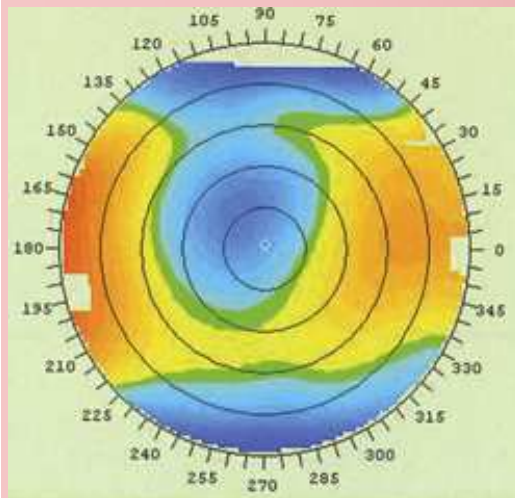
Cirugía guiada por topografía corneal

- Los datos corneales se introducen en un programa que genera el nomograma que compensa la irregularidad corneal.
- Si lo desea, el cirujano puede incluir cambios, por ejemplo en la asfericidad.



Cirugía guiada por topografía corneal

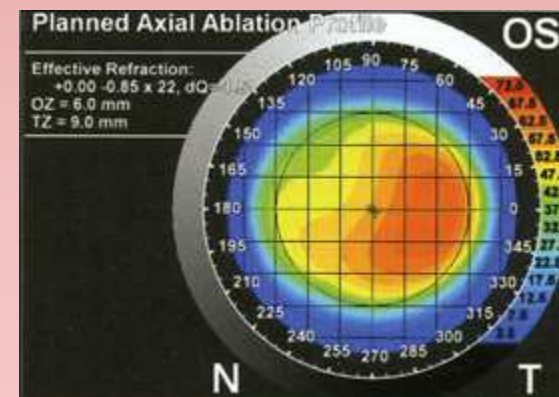
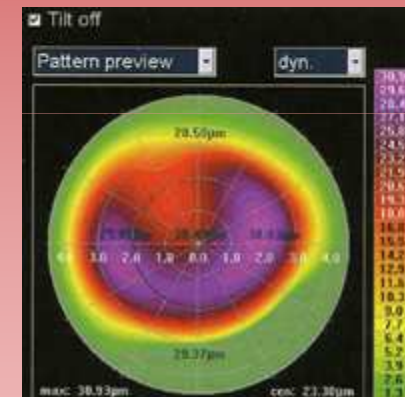
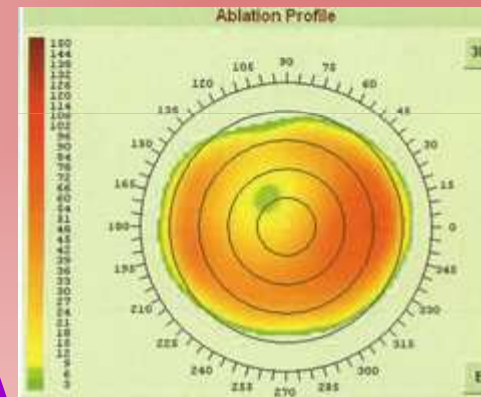
La ablación va a ir dirigida a eliminar lo que aleja la superficie anterior de la córnea de la superficie cónica deseada.



Mapa elevación

[Wang et al, 2008]

Perfiles de ablación personalizados





Libros y recursos web

Corneal topography in the wavefront era. A guide for clinical application. Wang M. Ed. Slack Inc, Thorofare, 2006.

Óptica clínica. Curso de ciencias básicas y clínicas, edición 2007-2008. American Academy of Ophthalmology. Ed. Elsevier, Madrid, 2008.

Wavefront customized visual correction. Krueger RR, Applagate RA, MacRae SM. Ed. Slack Inc, Thorofare, 2006.

Management of complications in refractive surgery. Alió JL y Azar DT. Ed. Springer-Verlag, Berlín, 2008.

Essentials in Ophthalmology. Cataract and refractive surgery. Kohnen T y Koch DD. Springer-Verlag, Berlín, 2009.

Ophthalmology. Lang GK y cols. Ed. Thieme, 2000.

fda.gov/cdrh/LASIK/lasers.htm

lasikeyecentres.com

emedicine.org

nobelprize.org

research.opt.indiana.edu

utsouthwestern.edu



Artículos

Alió JL, Montés-Micó R. Wavefront-guided versus standard LASIK enhancement for residual refractive errors. *Ophthalmology* 2006;113(2):191-197.

Anera RG, Jiménez JR, Jiménez del Barco L, Hita E. Changes in corneal asphericity after laser refractive surgery, including reflection losses and nonnormal incidence upon the anterior cornea. *Opt Lett*. 2003 Mar;28(6):417-419.

Applegate RA, Thibos LN, Hilmantel G. Optics of aberroscopy and super vision. *J Cataract Ref Surg* 2001;27(7):1093-1107.

Artal P, Guirao A, Berrio E, Williams DR. Compensation of corneal aberrations by the internal optics in the human eye. *J Vis* 2001;1(1):1-8.

Artal P, Berrio E, Guirao A, Piers P. Contribution of the cornea and internal surfaces to the change of ocular aberrations with age. *J Opt Soc Am A Opt Image Sci Vis*. 2002;19(1):137-143.

Artal P, Fernández EJ, Manzanera S. Are optical aberrations during accommodation a significant problem for refractive surgery? *J Refract Surg* 2002 Sep-Oct; 18(5):S563-S566.

Brunette I, Bueno JM, Parent M, Hamam H, Simonet P. Monochromatic aberrations as a function of age, from childhood to advanced age. *Invest Ophthalmol Vis Sci* 2003; 44:5438-5446.

Gibraltar R, Trokel SL. Correction of irregular astigmatism with the excimer laser. *Ophthalmology* 1994;101(7):1310-1315.

Kim TI, Yang SJ, Tchah H. Bilateral comparison of wavefront-guided versus conventional laser in situ keratomileusis with Bausch and Lomb Zyoptix. *J Refract Surg* 2004 Sep-Oct;20(5):432-8.



Artículos

Kohnen T, Bühren J, Kühne C, Mirshashi A. Wavefront-guided LASIK with the Zyoptix 3.1 system for the correction of myopia and compound myopic astigmatism with 1 year follow-up. *Ophthalmology* 2004;111:2175-2185.

Koller T, Seiler T. Four corneal presbyopia corrections: Simulations of optical consequences on retinal image quality. *J Cataract Refract Surg*. 2006 Dec;32(12):2118-2123.

Koller T, Iseli HP, Hafezi F, Mrochen M, Seiler T. Q-factor customized ablation profile for the correction of myopic astigmatism. *J Cataract Refract Surg* .2006;32(4):584-589.

He JC, Burns SA, Marcos S. Monochromatic aberrations in the accommodated human eye. *Vis Res* 2000;40(1):41-48.

Liang J, Grimm B, Goelz S, Bille J. Objective measurement of the wave aberrations of the human eye using a Hartmann-Shack wave-front sensor. *J Opt Soc Am A* 1994;11(7):1949-1957.

Liang J, Williams DR. Aberrations and retinal image quality of the human eye. *J Opt Soc Am A* 1997; 14:2873-2883.

Liang J, Williams DR, Miller D. Supernormal vision and high-resolution retinal imaging through adaptive optics. *J Opt Soc Am A* 1997;14(11):2884-2892.

Marcos S, Barbero S, Llorente L, Merayo J. Optical response to LASIK surgery for myopia from total and corneal aberration measurements. *Invest Ophthalmol Vis Sci*. 2001; 42(13):3349-3356.

Mastropasqua L, Toto L, Zuppari E, Nubile M, Carpineto P, Di Nicola M, Ballone E. Photorefractive keratectomy with aspheric profile of ablation versus conventional photorefractive keratectomy for myopia correction: six-month controlled clinical trial. *J Cataract Refract Surg*. 2006;32(1):109-116.



Artículos

McLellan J, Marcos S, Burns S. Age-related changes in monochromatic wave aberrations in the human eye. *Invest Ophthalmol Vis Sci* 2001;42:1390-1395.

Moreno-Barriuso E, Merayo-Llodes J, Marcos S, Navarro R, Llorente L, Barbero S. Ocular aberrations before and after myopic corneal refractive surgery: LASIK-induced changes measured with laser ray tracing. *Invest Ophthalmol Vis Sci* 2001; 42(6):1396-1403.

Mrochen M, Kaemmerer M, Seiler T. Clinical results of wavefront-guided laser in situ keratomileusis 3 months after surgery. *J Cataract Refract Surg* 2001 Feb; 27(2):201-207.

Mrochen M, Donitzky C, Wüllner C, Löffler J. Wavefront-optimized ablation profiles: Theoretical background. *J Cataract Refract Surg* 2004; 30:775–785.

Netto MV, Dupps W, Jr., Wilson SE. Wavefront-guided ablation: evidence for efficacy compared to traditional ablation. *Am J Ophthalmol.* 2006;141(2):360-389.

Nuijts RM, Nabar VA, Hament WJ, Eggink FA. Wavefront-guided versus standard laser in situ keratomileusis to correct low to moderate myopia. *J Cataract Refract Surg* 2002 Nov; 28(11):1907-1913.

Porter J, MacRae S, Yoon, G, Roberts C, Cox IG, Williams DR. Separate effects of the microkeratome incision and laser ablation on the eye's wave aberration. *Am J Ophthalmol* 2003;136(2):327-337.

Porter J, Yoon G, Lozano D, Wolfling J, Tumbar R, MacRae S, Cox IG, Williams DR. Aberrations induced in wavefront-guided laser refractive surgery due to shifts between natural and dilated pupil center locations. *J Cataract Refract Surg* 2006;32(1):21-32.

Poyneer LA, Gavel DT, Brase JM. Fast wave-front reconstruction in large adaptive optics systems with use of the Fourier transform. *J Opt Soc Am A* 2002;19(10):2100-2111.



Artículos

Prieto PM, Vargas-Martín F, Goelz S, Artal P. Analysis of the performance of the Hartmann-Shack sensor in the human eye. *J Opt Soc Am A-Opt Im Sci Vis.* 2000;17(8):1388-1398.

Roberts CJ. The cornea is not a piece of plastic. *J Refract Surg.* 2000 Jul-Aug;16(4):407-413.

Salmon TO, Van de Pol C. Normal-eye zernike coefficients and root-mean-square wavefront errors. *J Cataract Ref Surg* 2006;32(12):2064-2074.

Sano Y, Carr JD, Takei K, Thomson KP, Stulting RD, Waring III GO. Videokeratography after excimer laser in situ keratomileusis for myopia. *Ophthalmology* 2000;107(4):674-684.

Shimizu N, Nomura H, Ando F, Niino N, Miyake Y, Shimokata H. Refractive Errors and Factors Associated with Myopia in an Adult Japanese Population. *Jpn J Ophthalmol* 2003;47:6-12.

Walsh G. The effect of mydriasis on the pupillary centration of the human eye. *Ophthalmic Physiol Opt* 1988;8(2):178-182.

Wang L, Koch DD. Anterior corneal optical aberrations induced by laser in situ keratomileusis for hyperopia. *J Cataract Refract Surg* 2003; 29(9):1702-1708.

Yamane N, Miyata K, Samejima T, Hiraoka T, Kiuchi T, Okamoto F, Hirohara Y, Mishashi T, Oshika T. Ocular high-order aberrations and contrast sensitivity alter conventional laser in situ keratomileusis. *Invest Ophthalmol Vis Sci* 2004;45(11):3986-3990

Yang Y, Thompson K, Burns SA. Pupil location under mesopic, photopic, and pharmacologically dilated conditions. *Invest Ophthalmol Vis Sci* 2002;43(7):2508-2512.

Yoon G, MacRae S, Williams DR, Cox IG. Causes of spherical aberration induced by laser refractive surgery. *J Cataract Refract Surg.* 2005 Jan; 31(1):127-135.