

VALVULOPATIA MITRAL ADQUIRIDA CRONICA EN EL PERRO: CORRELACION ENTRE ESTADIO CLINICO FUNCIONAL Y PARAMETROS ECOCARDIOGRAFICOS

Acquired chronic mitral insufficiency in the dog: correlation of functional clinical stage and echocardiographics parameters

ENDOCARDIOSIS MITRAL CANINA

Canine mitral endocardiosis

Talavera J, Fernández del Palacio MJ, Bayón A

Departamento de Patología Animal. Universidad de Murcia. Facultad de Veterinaria. 30100 Espinardo (Murcia).

RESUMEN

En este trabajo se exponen los resultados de un estudio realizado en 38 perros con valvulopatía mitral adquirida crónica (VMAC) donde se evalúa la utilidad de la ecocardiografía en la valoración de la severidad de la enfermedad. La ecocardiografía bidimensional y modo M permitieron apreciar el engrosamiento de la válvula mitral en mayor o menor grado. Las medidas ecocardiográficas, obtenidas en modo M, tales como pared posterior del ventrículo izquierdo sistólica, relación atrio izquierdo/aorta y fracción de acortamiento, presentaron correlación positiva estadísticamente significativa con el estadio clínico funcional.

Palabras clave: Endocardiosis mitral, estadio clínico, ecocardiografía, perro.

SUMMARY

This paper describes the usefulness of echocardiography to evaluate the severity of the disease in 38 dogs diagnosed of chronic mitral valve disease. Two-dimensional and M-mode echocardiography allow to visualize the thickness of mitral valve leaflets. The left wall systolic thickness, the left atrium/aorta ratio and shortening fraction showed a statistical positive correlation with the functional clinical stage.

Keywords: Mitral endocardiosis, clinical stage, echocardiography, dog.

INTRODUCCIÓN

La **Valvulopatía mitral Adquirida Crónica (VMAC)** del perro, también denominada *endocardiosis mitral*, es la cardiopatía adquirida de mayor prevalencia en el perro (AMBERGER et al., 1995; PIPERS, 1996), constituyendo aproximadamente el 70-80% de todas las cardiopatías (KVART y HÄGGSTRÖM, 1997). Afecta principalmente a perros de edad avanzada (salvo en la raza Cavalier King Charles Spaniel), machos con mayor frecuencia que hembras (relación 1,5:1) (BUCHANAN, 1979; NELSON y COUTO, 1995) y de pequeño tamaño. Se trata de una afección degenerativa y progresiva de la válvula mitral (en 1/3 de los casos se afecta también la válvula tricúspide) (BUCHANAN, 1994; KVART y HÄGGSTRÖM, 1997), que provoca una insuficiencia valvular, la cual puede conducir, a medida que avanza el proceso, a fallo cardiaco congestivo (CHETBOUL, 1989), si bien muchos perros permanecen asintomáticos la mayor parte de su vida (ETTINGER, 1992; MARTIN y CORCORAN, 1997). Las lesiones características varían desde nódulos discretos en las comisuras de las valvas hasta placas y deformaciones que provocan acortamiento y distorsión de las hojas valvulares y de sus cuerdas tendinosas, pudiendo provocar la rotura de éstas e incluso llegar a propiciar el prolapso de todo el aparato mitral en el interior del atrio izquierdo (CLOSA y FONT, 1994; NELSON y COUTO, 1995; KVART y HÄGGSTRÖM, 1997).

Debido a la caída del débito aórtico, se activan una serie de mecanismos compensadores, tales como la estimulación del sistema nervioso simpático, sistema renina-angiotensina-aldosterona y liberación de hormona antidiurética, principalmente (FOX y

SISSON, 1997). Ello implica la adaptación del corazón a la nueva situación mediante la dilatación del atrio izquierdo y la hipertrofia excéntrica del ventrículo izquierdo (KIHARA et al., 1988; CLOSA y FONT, 1994). Estas modificaciones dependerán del tamaño del orificio regurgitante y de la impedancia aórtica durante la eyección sistólica, además de la magnitud de la regurgitación, el estado general del miocardio y de la capacidad del atrio izquierdo para distenderse y aceptar el aumento de volumen (CLOSA y FONT, 1994). Los mecanismos compensadores y los mecanismos de adaptación cardiaca condicionan en muchos casos la evolución de la valvulopatía y el estadio clínico de la enfermedad (FOX y SISSON, 1997). El diagnóstico de la enfermedad se realiza en base a la auscultación de un soplo holo/pansistólico sobre el foco mitral (KVART y HÄGGSTRÖM, 1997). La evaluación clínica se efectúa en base al cuadro clínico y técnicas complementarias de diagnóstico, tales como radiografías torácicas, electrocardiografía y ecocardiografía. Mediante la ecocardiografía pueden visualizarse las modificaciones que ocurren en la insuficiencia mitral, realizando así un aporte diagnóstico apreciable. Este examen junto a los hallazgos clínicos, electrocardiográficos y radiográficos, permite una aproximación al estadio exacto de la insuficiencia mitral, aumentando las posibilidades de establecer un pronóstico certero y de adecuar las intervenciones terapéuticas al estado del animal (BLUMLEIN et al., 1986; ETTINGER, 1992).

Se han realizado estudios anteriores en centros extranjeros sobre esta enfermedad, los cuales han puesto de manifiesto la prevalencia y distribución de la enfermedad según sexo, edad y razas (ETTINGER, 1992; BUCHANAN, 1994; KVART y HÄGGSTRÖM, 1997). Otros estudios han

relacionado las características clínicas de la enfermedad y las pruebas especiales de diagnóstico (radiografía, electrocardiografía y ecocardiografía) (LOMBARD y SPENCER, 1985; AMBERGER et al., 1995; HÄGGSTRÖM et al., 1995). Sin embargo, los estudios más profundos y amplios (DARKE, 1987; MALIK et al., 1992; HÄGGSTRÖM et al., 1992; SWENSON et al., 1996) se han realizado en el Cavalier King Charles spaniel, raza que prácticamente está ausente en nuestra población clínica y en la que la enfermedad es especialmente precoz y severa. Además, en la mayor parte de estos trabajos no se realizó estudio estadístico de correlación entre las características clínicas y la pruebas especiales de diagnóstico.

El objetivo de este estudio es analizar la utilidad de la técnica ecocardiográfica en la evaluación de la severidad de la regurgitación mitral en perros con VMAC, mediante el estudio de la correlación existente entre los parámetros ecocardiográficos y el estadio clínico de la enfermedad.

MATERIALES Y METODOS

El estudio se realizó con 38 perros (23 machos y 15 hembras), 22 perros de raza mestiza, 4 Caniches, 3 Pequineses, 2 Pinscher, 1 Cocker spaniel, 1 Fox terrier, 1 Epagneul bretón, 1 Boxer, 1 Doberman, 1 Setter irlandés y 1 Pastor alemán, diagnosticados de VMAC en los Servicios Clínicos de la Facultad de Veterinaria de la Universidad de Murcia. El diagnóstico se realizaba en base a la existencia de un soplo holo/pansistólico con máxima intensidad hacia el ápex cardiaco izquierdo, compatible con regurgitación mitral por endocardiosis y ratificado posteriormente mediante ecocardiografía. No se incluyeron los

animales con regurgitación mitral debida a otras causas distintas a degeneración valvular crónica por endocardiosis, tal como dilatación del anillo valvular por cardiomiopatía dilatada o malformaciones cardiacas congénitas (conducto arterioso persistente, displasia mitral, etc).

A cada animal se le confeccionaba una historia clínica completa, reflejando la reseña, anamnesis y los resultados del examen físico. Seguidamente, se procedía a la realización de los exámenes cardiopulmonares complementarios: radiografías torácicas (en proyecciones lateral y dorsoventral), electrocardiografía y ecocardiografía (modo B, modo M y Doppler). Cuando la situación clínica lo indicaba se efectuaban análisis laboratoriales para valorar la funcionalidad hepática y renal, así como otras pruebas laboratoriales complementarias (detección de dirofilarias).

Con los datos obtenidos de la anamnesis y el examen físico, se realizó la clasificación funcional de los animales en tres estadios clínicos según las normas del International Small Animal Cardial Health Council (ISACHC, 1995): Estadio I: animales asintomáticos; Estadio II: animales con algún grado de intolerancia al ejercicio; Estadio III: animales con intolerancia al ejercicio y fatiga en reposo.

Las ecocardiografías se realizaron con un ecógrafo Philips modelo P600 PH-P10/05, con electrocardiograma simultáneo acoplado mediante electrodos pediátricos y con impresora incorporada para la recogida de las imágenes. Se utilizaron transductores sectoriales de 2, 3,5 y 5 MHz. El examen era realizado con el animal sobre una mesa con escotadura triangular, posicionándolo en decúbito lateral, con el área cardiaca rasurada hacia la escotadura de la mesa y aplicando el transductor desde abajo, previa aplicación de gel ultrasónico. Para la realización de las ecocardiografías se siguie-

ron las indicaciones descritas en la literatura (THOMAS, 1984; KIRBERGER et al., 1992).

A partir del acceso paraesternal derecho se localizaban los planos de corte del eje cardiaco largo, en los que se valoraba el aspecto ecográfico de la válvula mitral y sus cuerdas en modo bidimensional. Rotando el transductor 90° se obtenían los cortes del pequeño eje o eje corto para la realización de las medidas en modo M a tres niveles: trasventricular, trasmitral y trasaórtico. Para los lugares de toma de medidas se siguieron los criterios de la American Society of Echocardiography (SHAN et al., 1978; O'ROURKE et al., 1984). Las medidas incluídas en este estudio fueron: dimensión interna del ventrículo izquierdo telesistólica y telediastólica (VIs y VId), espesores septales y parietales sistólicos (SIVs y PPs) y diastólicos (SIVd y PPD), distancia entre el punto de máxi-

ma apertura de la válvula mitral y el septo interventricular (E-SIV), aorta telediastólica (AO), atrio izquierdo telesistólico (AI), fracción de acortamiento ($FA\% = VId - VIs / VId$) y relación AI/AO. Debido a que las medidas directas dependen del peso corporal, se dividió cada resultado por el que se considera normal para el peso de ese animal (BOON et al., 1983), obteniéndose un índice independiente del peso. La medida se consideraba aumentada cuando este índice era superior a 1.

A partir del acceso paraesternal izquierdo, cortes 4 y 5 cámaras, se valoraba el aspecto de la válvula mitral y se obtenían las medidas de las velocidades de los diferentes flujos transvalvulares, por medio del examen Doppler espectral. Mediante el Doppler flujo-color se localizaba el flujo regurgitante en atrio izquierdo de alta velocidad, por la visualización de un flujo azul brillante y/o en mosaico (Fig. 1).

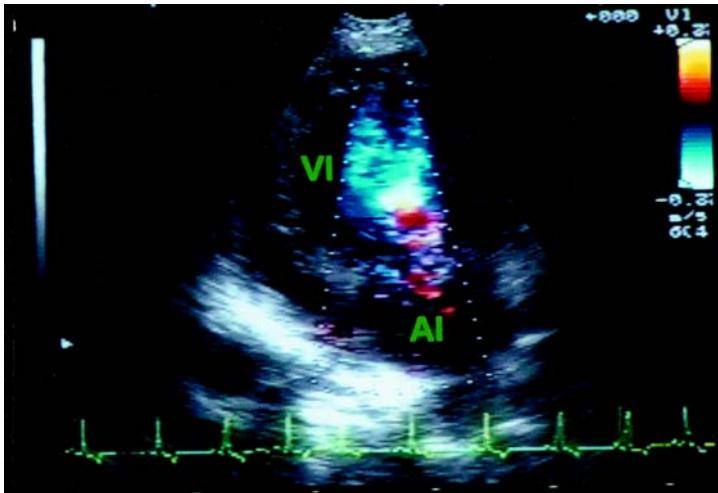


Fig. 1. Ecocardiografía Doppler flujo-color de un perro con VMAC a partir de un corte paraesternal izquierdo apical cuatro cámaras: flujo turbulento de regurgitación mitral, apareciendo una imagen en mosaico debido a la alta velocidad. AI= atrio izquierdo; VI= ventrículo izquierdo.

Mediante Doppler continuo se obtenía la medida de la velocidad máxima de regurgitación mitral (Fig. 2A y 2B).

Los resultados directos obtenidos del examen ecocardiográfico fueron correlacionados con el estadio clínico del animal mediante el

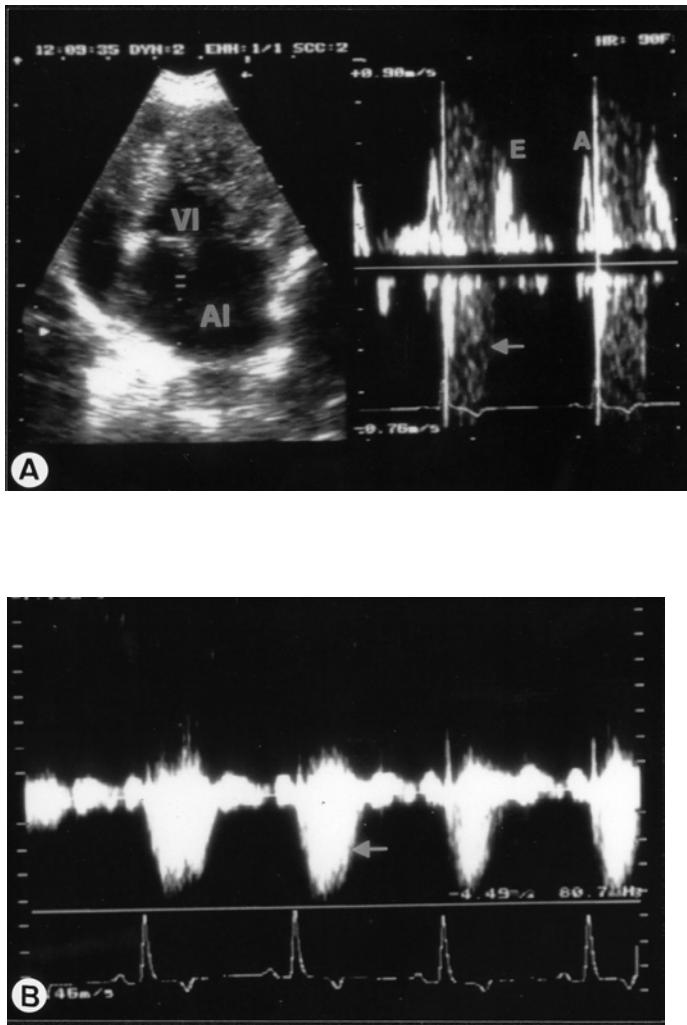


Fig. 2. Ecocardiografías Doppler espectral obtenidas de un perro con VMAC a partir de un corte paraesternal izquierdo apical cuatro cámaras. **A:** Doppler pulsado mostrando un flujo turbulento de alta velocidad en sístole (aliasing) compatible con regurgitación valvular mitral (flecha). AI= atrio izquierdo; VI= ventrículo izquierdo. **B:** Doppler continuo mostrando el espectro del flujo sistólico de regurgitación de alta velocidad (flecha). V_{máx}= 4,49 m/seg.

paquete informático STATGRAPHICS, a través de análisis de varianza, tablas de medias, análisis de rango múltiple y análisis de regresión, con el fin de obtener los coeficientes de correlación (R) y niveles de significación. En todos los casos el nivel de significación adoptado fue del 95% ($P < 0.05$) (SNEDECOR y COCHRAN, 1982).

RESULTADOS

— **Estadío clínico funcional:** los animales siguieron la siguiente distribución: 34,21% en estadío I; 42,10% en estadío II y 23,68% en estadío III (Fig. 3).

— **Análisis cualitativo de la válvula mitral en modo bidimensional:** El análisis ecocardiográfico en modo BD mostró en todos los animales un aumento en la ecogenicidad de las hojas de la válvula mitral (Fig. 4A, 4B y 4C), variando el grado de engrosamiento de unos animales a otros (el

47,37% de los animales presentaron un engrosamiento leve a moderado y el 52,63% restante un engrosamiento severo). Asimismo, con este examen eran apreciables imágenes de aleteo de las válvulas, observándose a veces el prolapso de éstas dentro del atrio izquierdo. En ocasiones era también evidente el engrosamiento de las cuerdas tendinosas, habiendo apreciado en algunos casos rotura de éstas (2,7% de los animales).

— **Modo M:** Mediante el modo M también era posible visualizar el engrosamiento de las hojas de la válvula mitral (Fig. 5). La interpretación de las medidas directas obtenidas mediante modo M aparece reflejada en la Fig. 6.

- Estudio de correlación

Los resultados del estudio de correlación efectuado para los diferentes parámetros ecocardiográficos en función del estadío clí-

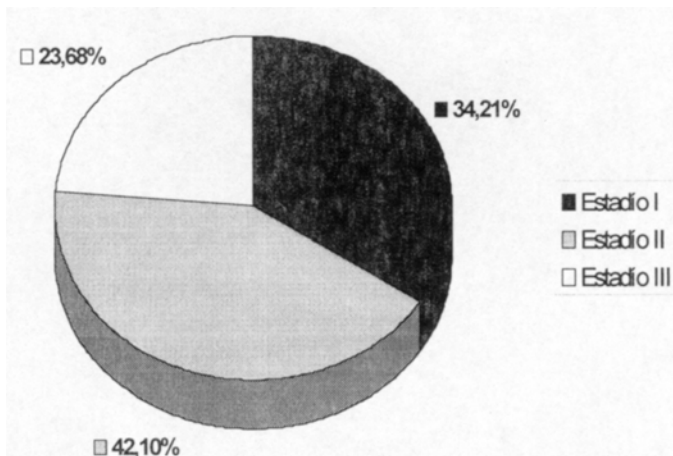


Fig.3. Distribución de los perros con VMAC según el estadío clínico funcional (clasificación del ISACHC) (N= 38).

nico funcional aparecen resumidos en el Cuadro 1.

El análisis de varianza mostró significación estadística para la medida grosor de la

pared posterior del ventrículo izquierdo en sístole, fracción de acortamiento, relación atrio izquierdo/aorta y medida directa del atrio izquierdo en función del estadio clínico funcio-

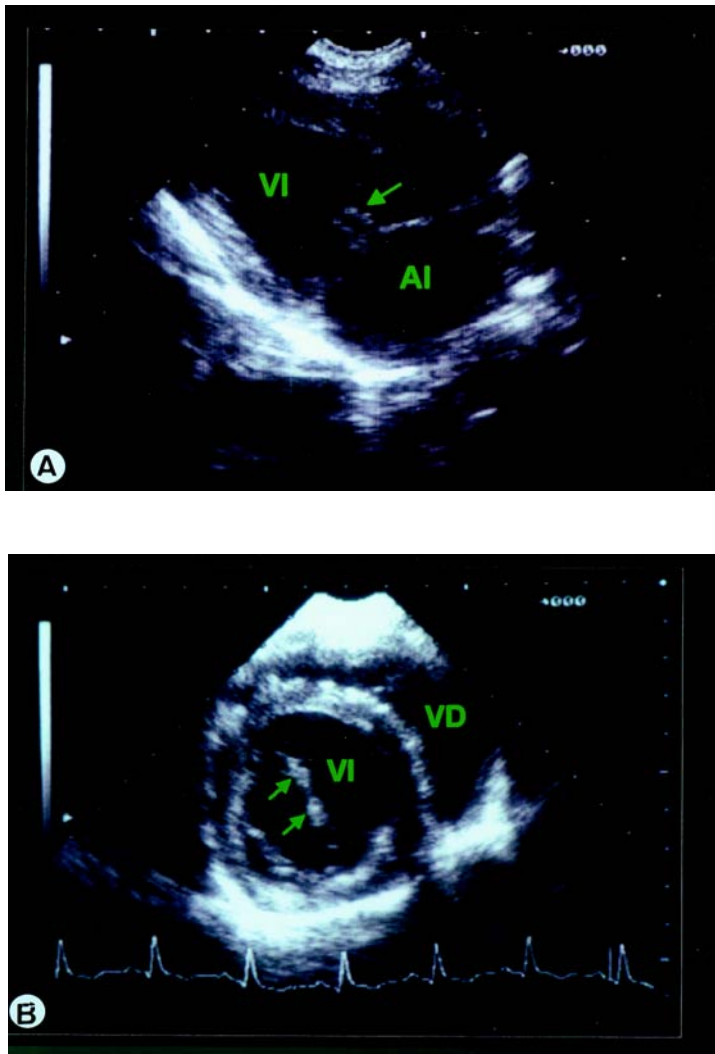


Fig. 4. Imágenes ecocardiográficas en modo bidimensional de perros con VMAC mostrando engrosamiento de las hojas de la válvula mitral (flechas). **A:** corte paraesternal derecho eje largo; **B:** corte paraesternal derecho eje corto transmitral; **C:** corte paraesternal izquierdo cuatro cámaras. AI= atrio izquierdo; VI= ventrículo izquierdo; VD= ventrículo derecho.

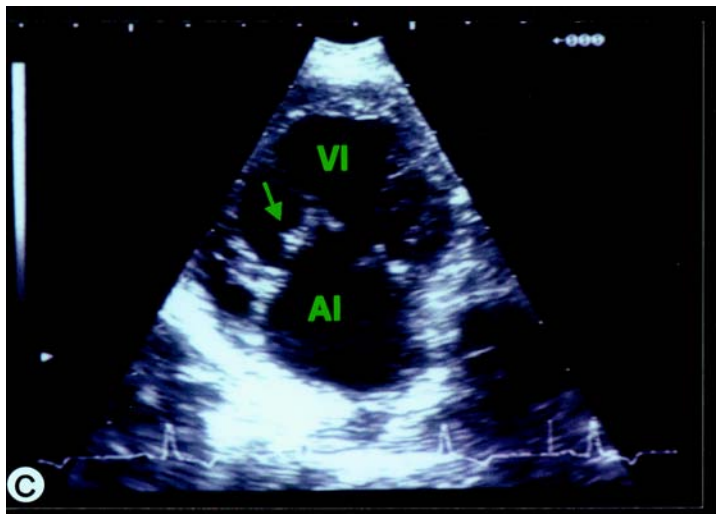


Fig. 4. Imágenes ecocardiográficas en modo bidimensional de perros con VMAC mostrando engrosamiento de las hojas de la válvula mitral (flechas). C: corte paraesternal izquierdo cuatro cámaras. AI= atrio izquierdo; VI= ventrículo izquierdo; VD= ventrículo derecho.

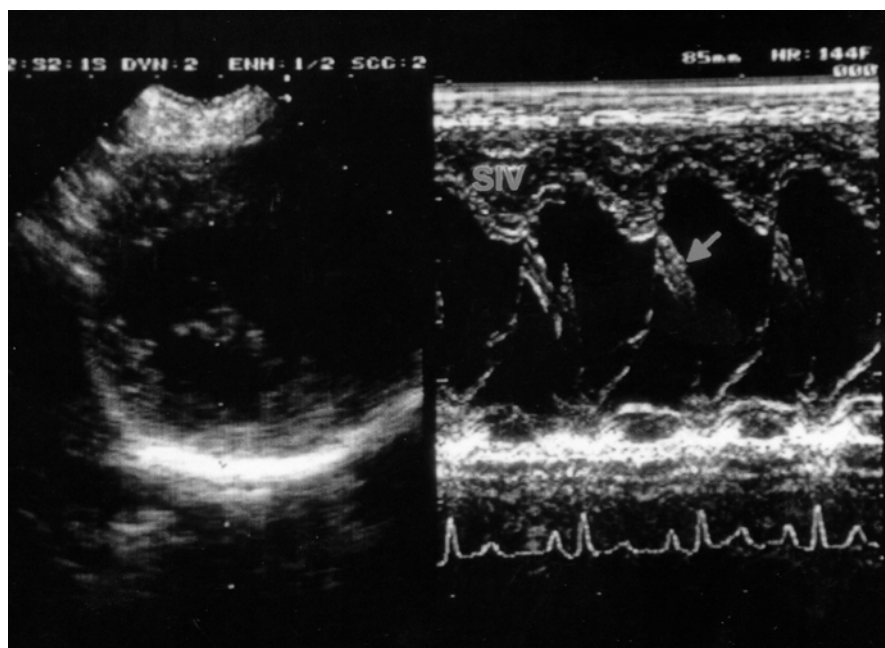


Fig. 5. Imagen ecocardiográfica en modo M transmitral de perros con VMAC mostrando engrosamiento de las cúspides de la hoja mitral anterior (flecha), apertura modificada e hiperquinesia septal. SIV: Septo interventricular.

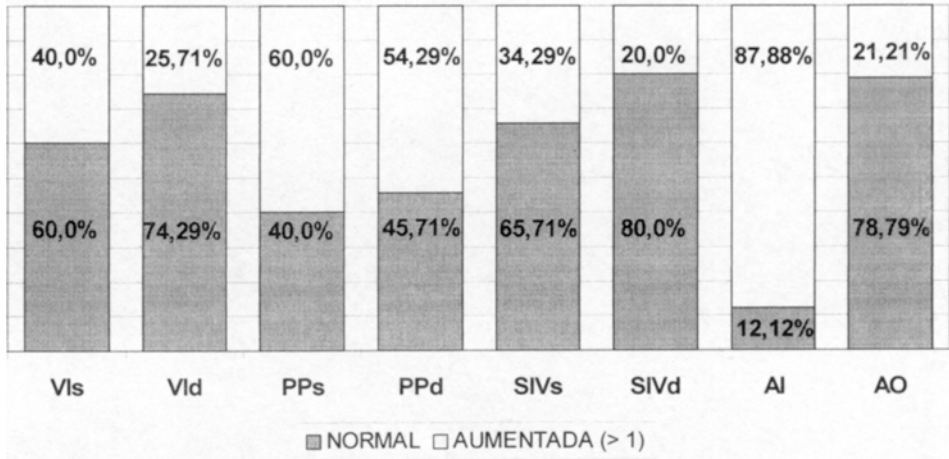


Fig. 6. Interpretación de las medidas ecocardiográficas directas, mediante los índices obtenidos dividiendo el valor directo (modo M) por el valor medio estimado en cada caso según el peso corporal (N= 38).

nal. Con el análisis de rango múltiple se aprecia como estas medidas aumentan conforme progresa el estadio clínico funcional, existiendo grupos homogéneos estadísticamente diferenciados. La realización del análisis de varianza para el resto de parámetros ecocardiográficos en función del estadio clínico funcional no mostró diferencias estadísticamente significativas, aunque para alguno de ellos (dimensión del ventrículo izquierdo en sístole y en diástole y septo interventricular en sístole) se aprecia, con el análisis de rango múltiple como los valores aumentan al progresar el estadio clínico funcional. En cambio, para la medida del septo interventricular en diástole y velocidad máxima de regurgitación mitral obtenida con Doppler continuo, con el análisis de rango múltiple se observa una disminución de los valores conforme progresa el estadio clínico funcional. El resto de medidas (pared posterior del ventrículo izquierdo diastólica y dis-

tancia del punto de máxima apertura de la válvula mitral (punto E) al septo interventricular) no mostraron relación alguna con el estadio clínico funcional. El coeficiente de correlación no resultó significativo en ningún caso, si bien, en los casos en los que el análisis de varianza fue significativo (grosor de la pared posterior del ventrículo izquierdo en sístole, fracción de acortamiento, relación atrio izquierdo/aorta y medida directa del atrio izquierdo), se obtuvo un alto coeficiente de correlación.

DISCUSION

El ISACHC (1995) elaboró unas directrices adaptadas a Medicina Veterinaria, partiendo de las normas de la New York Heart Association (NYHA) (DOLGIN, 1994) para clasificar funcionalmente a los animales con insuficiencia cardiaca en tres clases o estadios dependiendo de la tolerancia al ejercicio. Asi-

mismo, en cada estadio indica las modificaciones que con mayor frecuencia pueden aparecer en los perros con VMAC referentes, tanto al examen físico como a los exámenes com-

Cuadro 1. Resultados del estudio de correlación entre los parámetros ecocardiográficos y el estadio clínico funcional

Parámetros ecocardiográficos	Análisis de regresión: Coeficiente de correlación (R)	Análisis de Varianza: Nivel de significación	Análisis de Rango Múltiple			
			Estadio clínico	N	Media	Grupos Homóg.
Vis (cm)	+ 0,227	0,3603	1	13	0,95	*
			2	16	1,06	*
			3	9	1,08	*
VId (cm)	+ 0,372	0,0844	1	13	0,88	*
			2	16	0,96	**
			3	9	1,11	*
SIVs (cm)	+ 0,276	0,2501	1	13	0,88	*
			2	16	0,98	*
			3	9	1,02	*
SIVd (cm)	- 0,130	0,6991	3	9	0,83	*
			2	16	0,88	*
			1	13	0,89	*
PPs (cm)	+ 0,410	0,420	1	13	0,99	*
			2	16	1,06	**
			3	9	1,22	*
PPd (cm)	- 0,040	0,5176	2	16	0,99	*
			3	9	1,07	*
			1	13	1,08	*
E-SIV (cm)	- 0,096	0,1349	3	9	0,31	*
			1	13	0,59	*
			2	16	0,94	*
REG. MITRAL MAX. (m/seg)	- 0,243	0,4925	3	9	4,03	*
			2	16	4,13	*
			1	13	4,74	*
FA (%)	+ 0,448	0,0291	1	13	30,68	*
			2	16	33,42	**
			3	9	40,42	*
AI/AO	+ 0,472	0,0066	1	13	1,37	*
			2	16	1,44	*
			3	9	1,89	*
AI (cm)	+ 0,430	0,0243	1	13	1,22	*
			2	16	1,30	*
			3	9	1,61	*
AO (cm)	- 0,110	0,6678	3	9	0,86	*
			1	13	0,90	*
			2	16	0,91	*

VI: dimensión interna del ventrículo izquierdo telesistólica; VId: dimensión interna del ventrículo izquierdo telediastólica; SIVs: espesor del septo interventricular en sístole; SIVd: espesor del septo interventricular en diástole; PPs: espesor de la pared posterior del ventrículo izquierdo en sístole; PPd: espesor de la pared posterior del ventrículo izquierdo en diástole; E-SIV: distancia entre el punto de máxima apertura de la válvula mitral y el septo interventricular; FA: fracción de acortamiento; AI/AO: relación atrio izquierdo/aorta; AO: aorta telediastólica; AI: atrio izquierdo telesistólico.

plementarios de diagnóstico (ECG, RX y ecocardiografía). La exploración ecocardiográfica es importante para establecer un diagnóstico certero e incluso el pronóstico de la cardiopatía. Debe realizarse en pacientes en los que se haya establecido ya un diagnóstico de sospecha de insuficiencia mitral, con objeto de revelar los cambios morfológicos y la progresión de la enfermedad así como el estado funcional del ventrículo izquierdo y cavidades atriales (FIORETTI y MACIÒ, 1991).

Mediante el modo bidimensional se puede valorar la estructura del aparato valvular mitral en su totalidad (KIENLE y THOMAS, 1995). Los signos ecográficos directos se traducen en formas redondeadas que se implantan firmemente sobre los bordes de las cúspides y su ecogenicidad es similar a la del propio borde o menor que la de éste, si bien son menos homogéneas (FIORETTI y MACIÒ, 1991). Es posible observar aleteo de la válvula en diástole y prolapso de la válvula dentro del atrio izquierdo en sístole (BAYON, 1991). Efectivamente en los perros de este estudio, eran apreciables dichas modificaciones, principalmente el engrosamiento valvular, ya fuera leve-moderado (47,37%) o severo (52,63%). Según se describe en la literatura, en algunos perros en estadios avanzados es posible observar rotura de alguna cuerda tendinosa (BONAGURA y SISSON, 1996). En los perros de este estudio, se pudo observar rotura de cuerdas tendinosas, si bien constituyó un hallazgo poco frecuente. En estos casos, tal y como se describe en la literatura, la ecocardiografía bidimensional se mostró altamente útil, permitiendo diagnosticarlos con claridad, pudiendo así identificar las causas del deterioro agudo e imprevisto de la función cardiocirculatoria (FIORETTI y MACIÒ, 1991; KIENLE y THOMAS, 1995).

El estudio de los signos cardiacos indirectos (tamaño del atrio izquierdo, contracciones de su pared, tamaño del ventrículo izquierdo y aspecto del desplazamiento del septo interventricular y de la pared posterior del ventrículo izquierdo) aporta datos valiosos sobre la severidad de la insuficiencia mitral (YERAMIAN, 1987). Uno de los primeros signos cardiacos indirectos descubiertos habitualmente en el curso de la VMAC es la dilatación del atrio izquierdo, fácilmente valorable con ecocardiografía tanto en modo BD como en modo M. Sin embargo, en la práctica clínica se considera más útil la relación diámetro del atrio izquierdo/diámetro aórtico (AI/AO) que la medida absoluta de la dimensión del atrio izquierdo, siendo reconocida por numerosos autores como una buena forma de estimar la dilatación atrial consecutiva a un reflujo mitral (BAYON, 1991; ETTINGER, 1992; CLOSA y FONT, 1994; AMBERGER et al., 1995), y la severidad de la insuficiencia mitral, independientemente del peso corporal (LOMBARD y SPENCER, 1985; YERAMIAN, 1987). Los resultados de este estudio ponen de manifiesto una correlación importante entre este índice y el estadio clínico del animal. Ello conduce a pensar que el cociente AI/AO es un buen estimador de la dilatación del atrio izquierdo, y por tanto, de la severidad de la enfermedad.

Otra de las modificaciones que aparece en el curso de VMAC es la hipertrofia de las paredes del ventrículo izquierdo y dilatación de la cavidad como respuesta al mayor volumen de sangre que tiene que expulsar en cada sístole (KITTESON, 1998). Dicha dilatación va a poder ser detectada con ecocardiografía (AMBERGER et al., 1995). Con las medidas del diámetro del ventrículo izquierdo, tanto en sístole como en diástole (VI_s y VI_d, respecti-

vamente), se obtiene una estimación de su tamaño. En este estudio, estas medidas no mostraron relación con el estadio clínico del animal, por lo que no informan sobre la severidad de la enfermedad y no es posible usarlos en términos de pronóstico. Como indican estudios previos (LOMBARD y SPENCER, 1985) la magnitud de la dilatación del ventrículo izquierdo es aproximadamente proporcional al grado de regurgitación valvular, pero la evaluación clínica de la severidad es mejor usando conjuntamente los hallazgos ecocardiográficos y radiográficos.

La medida de la distancia entre el punto de máxima apertura de la válvula mitral (punto E) y el septo interventricular (E-SIV) realizada en modo M es considerado como un indicador de la dilatación ventricular izquierda (EDWARDS, 1993). En este estudio, esta medida no presentó correlación con el estadio clínico del animal. Hay que tener en cuenta que las medidas de la válvula mitral están influenciadas de forma importante por el lado cardiaco, flujo sanguíneo a través de la válvula y estado contráctil del corazón (BAXLEY et al., 1973).

Los cambios en la cinética ventricular que ocurren en el curso de la VMAC pueden ser valorados con ecocardiografía (AMBERGER et al., 1995). El aumento del estiramiento de las fibras musculares conduce a un aumento de la fuerza de contracción (Mecanismo de Frank-Starling) (FEIGENBAUM, 1985; KOMAMURA et al., 1993; KVART y HÄGGSTRÖM, 1997; MARTIN y CORCORAN, 1997), pero el aumento de diámetro de las cámaras exige un aumento de espesor de la pared para mantener la presión constante (Ley de LaPlace). En este trabajo, la medida de la pared posterior del ventrículo izquierdo en sístole apareció relacionada estadísticamente con el estadio clínico del ani-

mal, lo cual indica que, conforme avanza el proceso va ocurriendo un aumento de espesor de la pared, principalmente de la pared posterior, pudiendo usarse esta medida como índice de la severidad de la enfermedad. Este aumento progresivo de los espesores septales y parietales conforme avanza el estadio clínico del animal ha sido descrito en estudios anteriores, aunque no realizaron estudio de correlación (KNIGHT, 1991). Sin embargo, en un estudio en el que se correlacionó la medida del espesor de la pared posterior del ventrículo izquierdo y diferentes grados de dilatación atrial, no se encontró diferencias significativas entre los grupos (AMBERGER et al., 1995).

La fracción de acortamiento se considera un índice de la contractilidad miocárdica, salvo cuando existe regurgitación mitral (LORD, 1974; FEIGENBAUM, 1985; KNIGHT, 1991). En los animales con VMAC, la insuficiencia valvular mitral provoca un aumento progresivo de la fracción de acortamiento y del volumen de eyección del ventrículo izquierdo hasta el estadio III (KNIGHT, 1991). Con independencia de los límites de normalidad de la fracción de acortamiento, en este estudio se ha encontrado relacionada estadísticamente esta medida con el estadio clínico de modo que, conforme avanza el estadio clínico de los animales la fracción de acortamiento aumenta de una manera estadísticamente significativa: los animales en estadio III muestran mayores fracciones de acortamiento que aquellos en estadio I. Como indican estudios previos (BRAUNWALD, 1981), el aumento de la fracción de acortamiento es un fenómeno que caracteriza la evolución fisiopatológica de la insuficiencia mitral durante un periodo prolongado, y puede considerarse como un fenómeno de adaptación, si

bien en estos trabajos no se realizó estudio de correlación.

El examen ecocardiográfico Doppler ha sido la técnica no invasiva más fiable de medir la severidad de la regurgitación valvular. Con la medida de la velocidad de regurgitación es posible conocer la magnitud del flujo de regurgitación. Una velocidad menor de 4,5 m/seg puede deberse a una severa regurgitación con una presión muy alta en el atrio izquierdo. Velocidades mayores de 6 m/seg normalmente indican aumento de presión en el ventrículo izquierdo por hipertensión arterial sistémica o estenosis aórtica (KIENLE y THOMAS, 1995). En nuestro caso, con el estudio estadístico, a pesar de no encontrar correlación estadística con el estadio clínico, si pudimos apreciar la tendencia a disminuir la velocidad del flujo conforme avanza el estadio clínico; es decir, a medida que la presión en el atrio izquierdo va aumentando y la dilatación del anillo valvular mitral es mayor (por la dilatación ventricular), la sangre es regurgitada al atrio a través de un orificio más amplio y por tanto la velocidad del flujo disminuye. Estos datos pueden concordar con los estudios que manifiestan que la intensidad del soplo no solo depende de la intensidad del flujo, sino también del volumen de la regurgitación (KITTLERSON, 1998).

De todo lo expuesto se deduce que la técnica ecocardiográfica constituye un método útil en el diagnóstico y la valoración de la severidad de la VMAC, si bien debe englobarse dentro del conjunto del examen clínico del animal, complementando y ratificando la información obtenida de la realización del examen físico y resto de pruebas especiales de diagnóstico.

BIBLIOGRAFIA

- AMBERGER C, GLARDON O, LOMBARD CW. 1995. Validité des examens complémentaires dans l'évaluation de l'insuffisance cardiaque par endocardiose mitrale: étude à partir de 106 cas. *Pract Med Chir Anim Comp* 30:659-670.
- BAXLEY WA, KENNEDY JW, FIELD B et al. 1973. Hemodynamics in ruptured chordae tendinae and chronic rheumatic mitral regurgitation. *Circulation* 48:1288-1295.
- BAYÓN A. 1991. Aportaciones a la ecocardiografía BD y TM en perros Beagle y Mastín español. Universidad de Murcia. Tesis Doctoral, Universidad de Murcia.
- BLUMLEIN S, BOUCHARD A, SCHILLER NB et al. 1986. Quantitation of mitral regurgitation by Doppler echocardiography. *Circulation* 74:306-314.
- BONAGURA JD, SISSON D. 1996. Valvulopatía cardiaca. Cardiopatía valvular crónica (endocardiosis) en perros, pp 539-545. En: BIRCHARD SJ, SHERDING RG (eds.): *Manual Clínico de Pequeñas Especies*. Vol 1. McGraw-Hill Interamericana, S.A. México, D. F.
- BOON J, WINGFIELD WE, MILLER CW. 1983. Echocardiographic indices in the normal dog. *Vet Radiol* 24:214-221.
- BRAUNWALD E. 1981. *Trattato di Medicina Cardiovascolare*, Vols I and II. Piccin Editore. Milán.
- BUCHANAN JW. 1994. Causas y prevalencia de las enfermedades cardiopulmonares, pp 718-726. En: KIRK RW, BONAGURA JD (eds): *Terapéutica Veterinaria de Pequeños Animales*. McGraw-Hill Interamericana. Madrid.

- BUCHANAN JW. 1979. Valvular disease (endocardiosis) in dogs. *Adv Vet Sci Comp Med* 21:75.
- CHETBOUL V. 1989. L'endocardiose valvulaire du chien, pp 271-279. *Le revolution cardiaque. CNVSPA. Bell Ille Emer. Francia.*
- CLOSA JM, FONT A. 1994. Cardiopatías Adquiridas I: Enfermedad valvular crónica. *Canis et Felis: Cardiología* 11:67-73.
- DARKE PGG. 1987. Valvular incompetence in Cavalier King Charles Spaniel. *Vet Rec* 120:365-366.
- DOLGIN M. 1994. Nomenclature and Criteria for Diagnosis of Diseases of the Heart and Great Vessels: The Criteria of the New York Heart Association. 9th ed Little, Brown and Company. Boston.
- EDWARS NJ. 1993. ECG Manual for the Veterinary Technician. WB Saunders Company. Philadelphia.
- ETTINGER SJ. 1992. Tratado de Medicina Interna Veterinaria, pp 1092-1112. Vol 2. Ed. Intermédica. Buenos Aires.
- FEIGENBAUM H. 1985. Ecocardiografía. 3ª Edición. Ed. Médica Panamericana. Buenos Aires.
- FIORETTI M, MACIÒ S. 1991. Interpretación, valor diagnóstico y limitaciones de la ecocardiografía en la endocardiosis mitral canina. *Vet Int* 2:3-12.
- FOX PR, SISSON DD. 1997. Inhibidores de la enzima convertasa de angiotensina, pp 848-854. En: BONAGURA JD, KIRK RW (eds.): *Terapéutica Veterinaria de pequeños animales. XII. Ed. McGraw-Hill Interamericana. México, D. F.*
- HÄGGSTRÖM J, HANSSON K, KVART C et al. 1992. Chronic valvular disease in the Cavalier King Charles Spaniel in Sweden. *Vet Rec* 131:549-553.
- HÄGGSTRÖM J, KVART C, HANSSON K. 1995. Heart Sounds and Murmurs: Changes Related to Severity of Chronic Valvular Disease in the Cavalier King Charles Spaniel. *J Vet Int Med* 9:75-85.
- ISACHC. 1995. Recommendations for the diagnosis of the heart disease and the treatment of heart failure in Small Animals, pp 469-502. En: MILLER MS, TILLEY LP (eds.): *Manual of Canine and Feline Cardiology* 2nd. ed. Ed WB Saunders Company. Philadelphia.
- KIENLE RD, THOMAS WP. 1995. Echocardiography. En: Nyland TG, Mattoon JS. *Veterinary Diagnostic Ultrasound. W.B. Saunders Company. Philadelphia* 198-240.
- KIHARA Y, SASAYAMA S, MIYAZAKI S et al. 1988. Role of the atrium in adaptation of the heart to chronic mitral regurgitation in conscious dogs. *Circ Res* 62:543-553.
- KIRBERGER RM, BLAND-VAN DEN BERG P, DARAZS B. 1992. Doppler echocardiography in the normal dog: Part I. Velocity findings and flow patterns. Part II. Factors influencing blood flow velocities and a comparison between left and right heart blood flow. *Vet Radiol & Ultrasound* 33:370-386.
- KITTLESON MD. 1998. Myxomatous Atriventricular Valvular Degeneration, pp 297-318. En: KITTLESON MD, KIENLE RD. *Small Animal Cardiovascular Medicine. Ed. Mosby. St. Louis.*
- KNIGHT DH. 1991. Echocardiographic assessment of left Ventricular function. *Proceeding of the First International Symposium of Veterinary Echography (ISVE). Niza.*

- KOMAMURA K, SHANEN RP, IHARA T et al. 1993. Exhaustion of Frank-Starling mechanism in conscious dogs with heart failure. *Am J Physiol* 265:1119-1131.
- KVART C, HÄGGSTRÖM J. 1997. Chronic valvular disease (CVD). Libro de Ponencias, Comunicaciones y Casos Clínicos. 32 Congreso Nacional de AVEPA. Sevilla, pp 227-230.
- LOMBARD CW, SPENCER CP. 1985. Correlation of radiographic, echocardiographic, and electrocardiographic signs of left heart enlargement in dogs with mitral regurgitation. *Vet Radiol* 26:89-97.
- LORD PF. 1974. Left ventricular volumes of the disease canine heart: Congestive cardiomyopathy and volume overload (patent ductus arteriosus and primary mitral valvular insufficiency). *Am J Vet Res* 35:493-501.
- MALIK R, HUNT GB, ALLAN GS. 1992. Prevalence of mitral valve insufficiency in Cavalier King Charles Spaniels. *Vet Rec* 130:302-303.
- MARTIN MWS, CORCORAN BM. 1997. *Cardiorrespiratory diseases of the dog and cat. Library of Veterinary Practice.* Blackwell Science Ltd.
- NELSON RW, COUTO CG. 1995. *Pilares de Medicina Interna en Animales Pequeños.* Ed. Inter-Médica. Buenos Aires. pp 42-104.
- O'ROURKE RA, HANRATH P, HENRY WN et al. 1984. Report of de Joint International Society and Federation of Cardiology/World Health Organization Task Force on recommendations for standardization of measurements from M-mode echocardiograms. *Circulation* 69:854-857.
- PIPERS FS. 1996. The prevalence of canine heart disease. En: Johnston D, Waner T. *Proceedings and Abstracts of XXIst Congress of the WSAVA.* Jerusalem. pp 277.
- SHAN DJ, DEMARIA A, KISSLO J et al. 1978. Recommendations regarding quantitation in M-mode echocardiography: results of a survey echocardiographic measurements. *Circulation* 58:1072-1083.
- SNEDECOR GW, COCHRAN WG. 1982. *Métodos estadísticos.* Ed. C.E.C.S.A. México.
- SWENSON L, HÄGGSTRÖM J, KVART C et al. 1996. Relationship between parental cardiac status in Cavalier King Charles Spaniels and prevalence and severity of chronic valvular disease in offspring. *J Am Vet Med Assoc* 208:2009-2012.
- THOMAS WP. 1984. Two dimensional, real-time echocardiography in the dog. *Vet Radiol* 25:50-64.
- YERAMIAN E. 1987. *Apport de l'échocardiographie T-M a l'étude des cardiopathies valvulaires acquises chez le chien.* Toulouse: Ecole Nationale Vétérinaire. Thèse Doct.

AN. VET. (MURCIA) 15: 59-74 (1999). VALVULOPATIA MITRAL ADQUIRIDA CRONICA EN EL PERRO:
CORRELACIÓN ENTRE ESTADIO CLINICO FUNCIONAL Y PARAMETROS ECOCARDIOGRAFICOS.
TALAVERA J. FERNANDEZ DEL PALACIO MJ. BAYÓN A.