

OBSERVACIONES ANATOMOPATOLÓGICAS DE UN BROTE DE ECTIMA CONTAGIOSO MALIGNO EN MUFLONES (*OVIS MUSIMOM*).

(Outbreak of a malignant form of contagious ecthyma in mouflons (*Ovis musimon*). Pathological observations.)

M.A. Gómez¹, M.J. Cubero², J. Seva¹, R. Montes de Oca¹, F. Ribera³, A. Bernabé¹.

¹ Departamento de Anatomía y Anatomía Patológica Comparadas. Facultad de Veterinaria, Universidad de Murcia. Apto 4021. 30071 Murcia.

² Departamento de Patología Animal, Facultad de Veterinaria, Universidad de Murcia. Apto 4021. 30071 Murcia.

³ Veterinario.

RESUMEN

Se describe un brote de ectima contagioso en muflones con especial atención a los cambios ultraestructurales de los cuerpos de inclusión víricos en queratinocitos. Los estados inicial e intermedio de la formación vírica están caracterizados por la presencia de cuerpos de inclusión constituidos por una masa densa y granular de viruplasma, libre de organoides citoplasmáticos y en estados evolutivos posteriores, partículas víricas en diferentes estados de maduración. La vacuolización del citoplasma se incrementa con el crecimiento del cuerpo de inclusión y origina un marcado agrandamiento de las células. Además se observan partículas víricas en neutrófilos debido a la fagocitosis de los queratinocitos afectados.

Palabras clave: Ectima contagioso, ultraestructura, parapoxvirus, muflón.

ABSTRACT

An outbreak of contagious ecthyma in mouflon is described with special attention to viral ultrastructural changes in the inclusion bodies of keratinocytes. The primary inclusion body is characterized by the presence of a large, granular and electron-dense area with some membranous structures and free of cytoplasmic organelles. Inclusion bodies more mature showed viral particles in different stages of maturation. Vacuolization of cytoplasm increases with the growth of the inclusion body and originates marked swollen and vacuolated cells. Viruses are also found within neutrophils, perhaps after phagocytosis of affected keratinocytes.

Key words: Contagious ecthyma, ultrastructure, parapoxvirus, mouflon.

INTRODUCCION

El ectima contagioso es una enfermedad vírica generalizada producida por un parapoxvirus. La enfermedad afecta a ungulados salvajes, cabra, oveja y, ocasionalmente, hombre (SMITS, 1991; HARS, 1991). Los individuos entre 3 y 6 meses de edad son más propensos a padecer la enfermedad, si bien los adultos también pueden desarrollarla (BLOOD y RADOSTITS, 1990). El estrés ambiental incrementa la sensibilidad de los animales a padecer la enfermedad (L'HEUREUX et al., 1996). Los animales enfermos presentan temporalmente vesículas, pústulas y lesiones costrosas en labios y hocico, pero también se han descrito en cuello, extremidades, tórax, flancos y región perineal (NDIKUWERA et al., 1992). En España es frecuente la enfermedad en el ganado ovino y caprino (MARISCAL et al., 1992) y se ha descrito la forma maligna con alta mortalidad en muflones jóvenes y adultos (LUCO et al., 1994).

Este trabajo describe los aspectos anatomopatológicos, con especial atención a los cambios ultraestructurales de los cuerpos de inclusión víricos, de un brote de ectima contagioso en muflones.

MATERIAL Y METODOS

Un brote de ectima contagioso, de 12 días de duración durante el mes de octubre de 1996, se observó en muflones de una explotación cinegética ubicada en Alcoy (Alicante), dedicada a esta labor desde el año 1991 y anteriormente como finca de pastoreo. También, en la misma época, se diagnosticó la enfermedad en una granja de ovino y caprino situada a 1 Km de distancia. La propiedad tiene una superfi-

cie de 100 Ha con abundantes arbustos y pinos en la que viven 40 muflones (*Ovis musimon*), 40 ciervos (*Cervus elephus*), y 35 jabalíes (*Sus scrofa*). La alimentación natural se suplementa con heno, alfalfa, avena y cebada. El brote de ectima contagioso afectó a los muflones adultos (7-18 meses) y tuvo una morbilidad del 87.5% y una mortalidad del 5.75%. Los animales enfermos mostraban abundante salivación, hinchazón de la cabeza, anorexia y postración. Los cadáveres de cuatro muflones se enviaron al hospital de infecto-contagioso de la facultad de veterinaria de la universidad de Murcia para su estudio: dos muertos de forma natural y dos sacrificados con tiro de carabina. Los animales vivos fueron tratados, preventivamente, con oxitetraciclina y complejo vitamínico en el agua siguiendo la pauta indicada en el prospecto de la casa comercial. La enfermedad desapareció en una semana y no afectó a las otras especies cinegéticas.

Las muestras de labios, lengua, pulmón, hígado, riñón, bazo, estómago, intestino delgado y grueso, encéfalo y ganglios retrofaríngeos externos recogidas en la necropsia, se fijaron en formol al 10%, se procesaron en parafina (poliwax, Difco) y se tiñeron con hematoxilina y eosina (H-E). El estudio ultraestructural se realizó sobre las muestras formoladas que se postfijaron en tetróxido de osmio y se embebieron en Epon. Los cortes ultrafinos de 50 nm de grosor obtenidos se contrastaron con acetato de uranilo y citrato de plomo.

RESULTADOS

En la necropsia se observó edema de cabeza y submandibular y agrandamiento de los ganglios linfáticos regionales. Las lesiones más

llamativas se localizaban en comisuras labiales y lengua, y consistieron en queilitis y glositis flemonosa y ulcerativa, respectivamente, y cianosis de la porción anterior de la lengua. Histológicamente, existían zonas de hiperqueratosis, hiperplasia epitelial y queratinocitos con degeneración vacuolar. Cuerpos de inclusión víricos, acidófilos e intracitoplasmáticos se identificaron en algunas células del epitelio. También se observaron vesículas y pústulas, así como contaminación bacteriana en las zonas lesionadas. Los ganglios retrofaríngeos externos presentaban una linfadenitis simple y el resto de los órganos no tenían lesiones evidentes.

El examen ultraestructural de los queratinocitos de los labios y de la lengua mostraban diferentes imágenes de cuerpos de inclusión víricos. Así el cuerpo de inclusión primario se corresponde con una gran área granular y densa, libre de organelas con estructuras membranosas redondeadas y una matriz interna electrodensa (Fig. 1); los cuerpos de inclusión intermedios se caracterizan por contener escasas estructuras membranosas y viriones de morfología alargada, encontrándose en células de citoplasma moderadamente vacuolizado (Fig. 2); y los cuerpos de inclusión maduros muestran partículas víricas en diferentes estados de maduración inmersos en una matriz menos electrodensa. Los viriones de morfología alargada (250x160 nm) presentan una envuelta externa que contiene membranas electrodensas (Fig. 3). Viriones maduros se encuentran libres en el citoplasma vacuolizado, más numerosos en la periferia celular, a menudo asociado a vacuolas y estructuras membranosas. Neutrófilos con viriones maduros se identifican dentro de los queratinocitos lesionados (Fig. 4).

DISCUSION

El ectima contagioso se desarrolla en especies salvajes, incluida el muflón, y normalmente se desarrolla de forma benigna con diferentes sintomatología como labial, podal o/ y genital (KUMMENEJE y KROGSRUD, 1979; BLOOD y RADOSTITS, 1990), pero siempre relacionado con animales domésticos –oveja y cabra- (ROBINSON y BALASSU, 1981). Las lesiones macroscópicas observadas en este brote se corresponden con la forma maligna del ectima, que pueden ser confundidas con las de Lengua azul (BLOOD y RADOSTISTS, 1990). El ectima contagioso se diferencia con el microscopio óptico por los cuerpos de inclusión intracitoplasmáticos y con el microscopio electrónico por las partículas víricas del género parapoxvirus (KLUGE *et al.*, 1972) confirmado a estos niveles en nuestras observaciones. En este trabajo se han identificado por primera vez grandes cuerpos de inclusión que se corresponden con estados iniciales e intermedios de formación vírica, puesto que hasta ahora sólo se habían descrito pequeñas zonas electrodensas y granulares (KLUGE *et al.*, 1972) o un área granular con viriones en distintas etapas de su desarrollo (CHEVILLE, 1994). Tales estados se caracterizan por la presencia de una gran área densa y granular de viruplasma libre de organoides citoplasmáticos, que representan el precursor de ácido desoxirribonucleico (ADN) como se ha determinado en cultivo celulares (DALES, 1963). No se han observado ni filamentos intranucleares (MAYR y BÜTTNER, 1990), ni microtúlos citoplasmáticos (KLUGE *et al.*, 1972), posiblemente debido a que estas estructuras se han identificado en cultivos celulares. La vacuolización del citoplasma se incrementa con el crecimiento del cuerpo de inclusión y

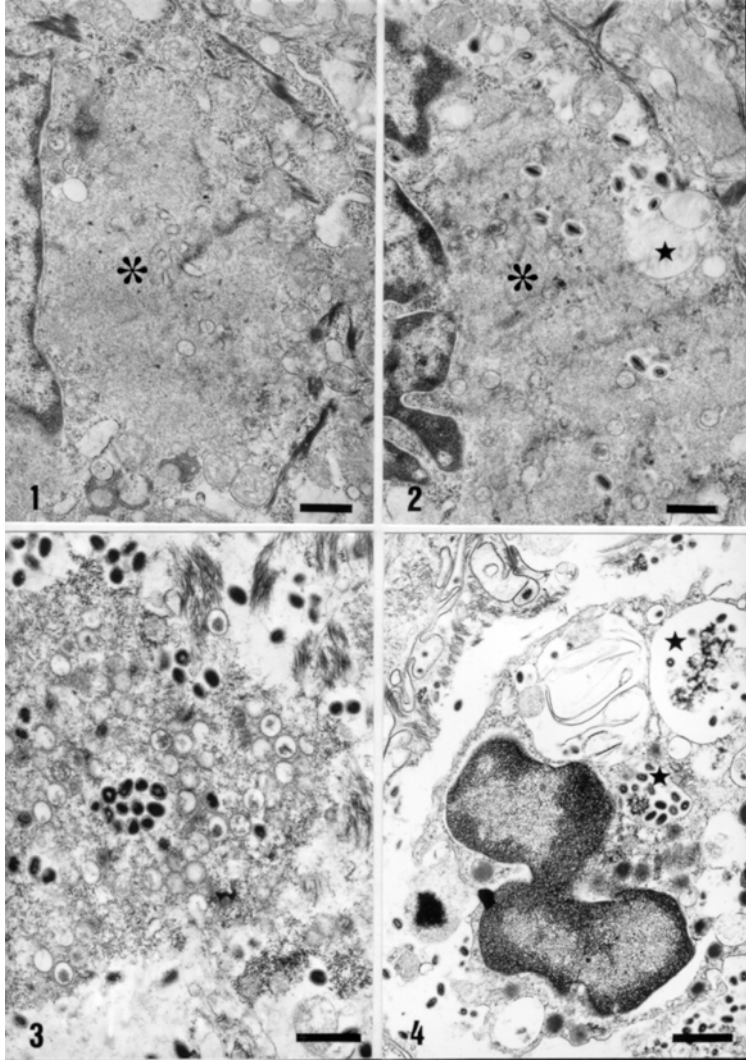
origina un desplazamiento de los tonofilamentos hacia la periferia del queratinocito, aumento de su volumen y aclaramiento del citoplasma, llegando a la degeneración hidrópica de la célula. Se han identificado virus dentro de los neutrófilos, posiblemente consecuencia de la fagocitosis de los queratinocitos degenerados y podría ser medio de diseminación del virus -viremia primaria- para infectar los órganos linforreticulares y replicarse en ellos. La generalización del virus -viremia secundaria- depende de su replicación en órganos linforreticulares (MAYR y BÜTTNER, 1990).

AGRADECIMIENTOS

Agradecemos la asistencia técnica de J. Sánchez y C. de Jódar en la parte de microscopía óptica y del Servicio de Microscopía Electrónica de la universidad de Murcia en lo referente a la ultraestructura.

BIBLIOGRAFIA

- BLOOD D.C., RADOSTITS O.M. 1990. Veterinary Medicine. 7th ed. Baillière Tindall, London. 1310 pp.
- CHEVILLE N.F. 1994. Ultrastructure Pathology. Iowa State University Press, Ames. 946 pp
- DALES S. 1963. The uptake and development of vaccinia virus in strain L cells followed with labeled viral deoxiribonucleic. J. Cell Biol. 18: 51-71.
- HARS J. 1991. Ecthyma contagieux sur les bouquetins et chamois de vanoise. BIPAS, Faune de Montagne, 7: 117-119.
- KLUGE J.P., CHEVILLE N.F., PEERY T.M. 1972. Ultrastructural studies of contagious ecthyma in sheep. Am. J. Vet. Res. 33: 1191-1200.
- KUMMENEJE, K., KROGSRUD J. 1979. Contagious ecthyma (Orf) in reindeer (*Rangifer tarandus*). Vet. Rec. 105: 60-61.
- L'HEUREUX, N., FESTA-BIANCHET M., JORGENSON J.T. 1996. Effects of visible signs of contagious ecthyma on mass and survival of bighorn lambs. J. Wild. Dis. 32: 286-292.
- LUCO, D.F., GORTAZAR C., GARCIA MARIN J.F., GARCIA DE JALON J.A., DE LAS HERAS M., LUCIENTES J. 1994. Forma grave de ectima contagioso en muflones (*Ovis musimon*). Resúmenes VI Congreso Soc. Española Anat. Patol. Vet., Murcia, pp 88-89.
- MARISCAL, A.L., LEON L., CUBERO M.J. 1992. Investigación de un brote de ectima contagioso en la especie ovina. A.Y.M.A. 32: 25-29.
- MAYR, A., BÜTTNER M. 1990. Ecthyma (Orf) virus. En: Virus infections of ruminants, pp 33-42. Eds. DINTER, Z., and B. MOREIN. Amsterdam. Elsevier Science Publishers B.V., 572 pp.
- NDIKUWERA, J., ODIAWO G.O., USENIK E.A., KOCK N.D., OGAA J.S., KUIPER R. 1992. Chronic contagious ecthyma and caseous lymphadenitis in two Boer goats. Vet. Rec. 131: 584-585.
- ROBINSON, A.J., BALASSU T.C. 1981. Contagious pustular dermatitis (Orf). Vet. Bull. 51: 771-782.
- SMITS, J.E.J. 1991. A brief review of infectious and parasitic diseases of wapiti, with emphasis on western Canada and the northwestern United States. Can. Vet. J. 32: 471-479.



Figuras

Fig. 1. Queratinocito con un cuerpo de inclusión primario grande del virus del ectima contagioso (asterisco). Barra= 0.5 mm.

Fig. 2. Cuerpo de inclusión intermedio del virus del ectima contagioso (asterisco) caracterizado por escasas estructuras membranas y viriones de morfología oval y alargada en un citoplasma moderadamente vacuolizado (estrella). Barra= 0.5 mm.

Fig. 3. Cuerpo de inclusión maduro con mayor cantidad del virus del ectima contagioso en diferentes estados evolutivos. Barra= 0.5 mm.

Fig. 4. Neutrófilos con viriones maduros del virus del ectima contagioso (estrella) dentro de un queratinocito degenerado. Barra= 1 mm.