

Comunicación breve

Fallo técnico en el implante de anillo Geoform® durante anuloplastia hipercorrectora: a propósito de un caso

Federico Paredes*, Elio Martín, Fernando Hornero, Oscar Gil, Rafael García-Fuster, Sergio Cánovas y Juan Martínez-León

Servicio de Cirugía Cardíaca - Instituto Cardiovascular, Consorcio Hospital General Universitario de Valencia, Valencia, España

INFORMACIÓN DEL ARTÍCULO

Historia del artículo:

Recibido el 28 de febrero de 2013

Aceptado el 30 de abril de 2013

On-line el 30 de agosto de 2013

Palabras clave:

Regurgitación mitral

Anuloplastia hipercorrectora

Miocardiopatía funcional

R E S U M E N

La insuficiencia mitral funcional comúnmente va asociada a la miocardiopatía dilatada, y su corrección se basa habitualmente en realizar una anuloplastia mediante el implante de un anillo rígido. Presentamos un caso de insuficiencia mitral severa en el contexto de una miocardiopatía dilatada que fue corregida mediante el implante de un anillo Geoform® con buen resultado postoperatorio inmediato pero con fracaso tardío de la técnica por dehiscencia de la prótesis anular y fallo de la anuloplastia que obligó a una reintervención e implante de una prótesis valvular mecánica para la solución definitiva del problema.

© 2013 Sociedad Española de Cirugía Torácica-Cardiovascular. Publicado por Elsevier España, S.L.

Todos los derechos reservados.

Technical failure in the implant of the Geoform® ring during an hyper-corrective annuloplasty: To purpose of a case

A B S T R A C T

Functional mitral regurgitation often is associated with dilated cardiomyopathy, or left ventricular remodeling. Surgical repair result commonly in an annuloplasty ring. We present a case of severe mitral regurgitation due to dilated cardiomyopathy treated with implant of Geoform® annuloplasty ring, with a good immediate outcome, and a successive failure of the annuloplasty due to dehiscence of the ring and requirement of a mitral valve replacement.

© 2013 Sociedad Española de Cirugía Torácica-Cardiovascular. Published by Elsevier España, S.L. All rights reserved.

Keywords:

Mitral regurgitation

Annuloplasty hyper-corrective

Functional cardiomyopathy

Introducción

La insuficiencia mitral funcional (IMF) en el contexto de la miocardiopatía dilatada constituye un factor pronóstico de supervivencia. A este efecto, las técnicas de reparación valvular podrían ofrecer ventajas al conservar y mantener la función del aparato subvalvular, controlando la progresión de la dilatación ventricular.

En el contexto de la miocardiopatía dilatada, la insuficiencia mitral se produce como consecuencia fundamentalmente de un déficit de coaptación derivado del proceso de remodelado sobre el miocardio ventricular izquierdo que modifica su configuración anatómica. El desplazamiento de los músculos papilares¹ entre sí y hacia apical se suma además a la dilatación del anillo mitral dando como consecuencia un jet de regurgitación habitualmente central (mecanismos I y IIIB de Carpentier).

Actualmente, diversos diseños de anillos protésicos han sido propuestos para el tratamiento de la IMF. Entre ellos el anillo Geoform® (Edwards Lifesciences Corp., Irvine, CA, EE.UU.), diseñado por el Dr. S.F. Bolling, perseguiría corregir la regurgitación mitral¹⁻³ y reducir parcialmente la esfericidad ventricular

por medio de un doble mecanismo de anuloplastia sobrecorrectora con un cociente de los diámetros anteroposterior/lateral reducido (0,45) y un efecto de tracción-aproximación papilar por medio del remodelado del anillo mitral a nivel de P2. En comparación con otros diseños de anillo rígido, podría mejorar la superficie de coaptación y reducir la regurgitación mitral en mayor medida debido a su diseño específico que permitiría corregir mejor las alteraciones anatómicas responsables. No obstante, como ilustra el caso que presentamos a continuación, la tendencia a realizar anuloplastias hipercorrectoras, creando fuerzas de estrés importantes para reconfigurar el ventrículo, ejercidas exclusivamente sobre el anillo mitral, pueden comprometer la durabilidad de la reparación a consecuencia de la excesiva tensión a la que se ven sometidas durante el ciclo cardiaco a largo plazo.

Presentación del caso clínico

Varón de 69 años con antecedentes de hipertensión arterial, dislipidemia, insuficiencia renal crónica y fibrilación auricular persistente. En el estudio preoperatorio presentó enfermedad coronaria de 3 vasos asociada a insuficiencia mitral grado IV/IV secundaria a retracción de la valva posterior y falta de coaptación de ambas valvas en la porción central, con un anillo mitral de 46 mm, distancia intertrigonal de 43 mm y distancia de cierre-base

* Autor para correspondencia.

Correo electrónico: feco.py@hotmail.com (F. Paredes).

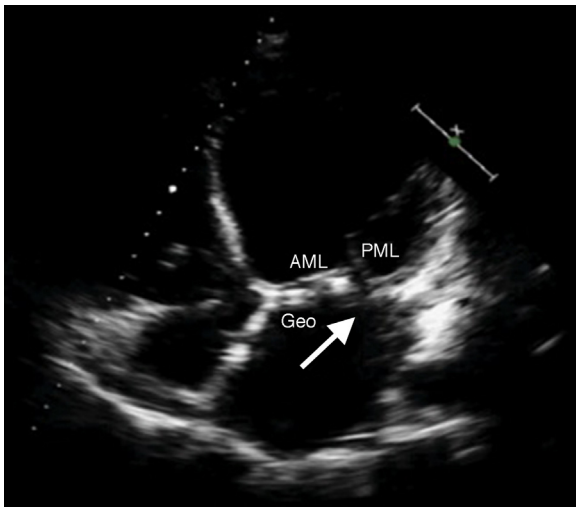


Figura 1. Imagen de ecocardiografía transtorácica en la que se aprecia dehiscencia de la prótesis a nivel posterior del anillo mitral (flecha).

de 1,5 cm. Además presentaba una insuficiencia aórtica grado II/IV, insuficiencia tricuspídea grado IV/IV y comunicación interauricular (CIA) tipo ostium secundum en el contexto de hipertensión pulmonar severa (65-70 mmHg). El paciente fue intervenido de triple bypass coronario (arteria mamaria interna izquierda a descendente anterior, vena safena interna a primera diagonal y vena safena interna a primera marginal) más plastia aórtica, plastia mitral mediante implante de anillo Geoform® de 28 mm y suspensión de ambos músculos papilares a nivel del anillo (P1 y P3), plastia tricuspídea mediante anillo protésico, cierre de CIA y ligadura externa de orejuela izquierda; con buen resultado clínico y ecocardiográfico precoz, quedando una insuficiencia mitral leve residual así como una insuficiencia tricuspídea moderada. Veinte meses más tarde, en el contexto de un episodio de descompensación de su insuficiencia cardíaca y renal basales, estando en clase funcional NYHA IV/IV y anasarca, el control de ecocardiograma transtorácico informó de recurrencia severa de la regurgitación mitral secundaria a dehiscencia amplia de anillo protésico a nivel posterolateral (figs. 1 y 2), comportando un déficit de coaptación sistólica por restricción de movilidad de la valva posterior y eversión relativa de la anterior; válvula aórtica con apertura normal y regurgitación grado I/IV; regurgitación tricúspide II/IV e hipertensión arterial

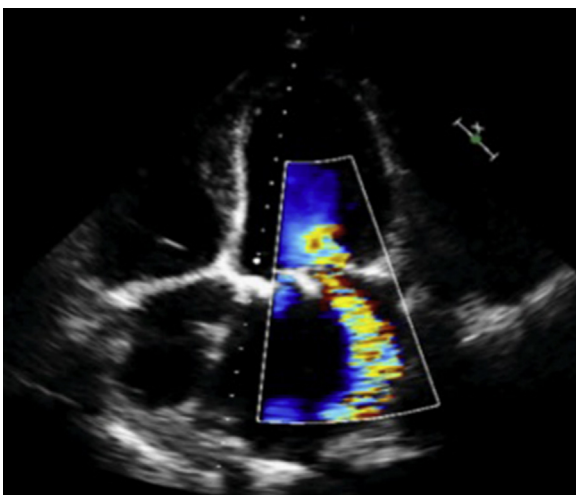


Figura 2. Imagen de ecocardiografía doppler color en la que se observa regurgitación periprotésica severa.

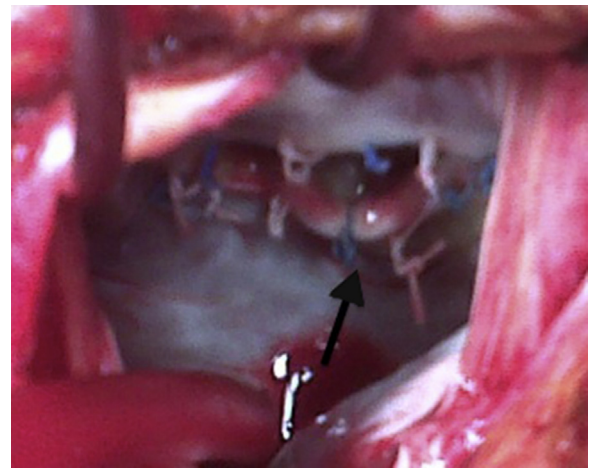


Figura 3. Imagen intraoperatoria en la que se observa la dehiscencia en la parte posterior del anillo mitral principalmente a nivel de la joroba (flecha).

pulmonar ligera-moderada. Ante la situación crítica, el paciente fue estabilizado mediante tratamiento farmacológico tónico-depletivo, medidas conservadoras y recuperación de la función renal, siendo incompleto el restablecimiento de su clase funcional basal. El paciente fue intervenido a los 10 días, constatándose dehiscencia en la mitad posterior del anillo mitral (fig. 3), procediéndose al explante del mismo e implante de prótesis St Jude Epic® (St Paul, MN, EE. UU.) de 29 mm con preservación completa del aparato subvalvular. Es dado de alta en su 20.º día postoperatorio en clase funcional NYHA II/IV y con ecocardiograma de control postoperatorio que informaba de prótesis mitral normofuncionante e insuficiencia tricuspídea moderada.

Discusión

En el contexto de la IMF en la miocardiopatía dilatada, la anuloplastia con anillos rígidos, específicamente el Geoform®, reduce la regurgitación mitral de manera significativa reduciendo la distorsión creada en el anillo a causa del remodelado ventricular, mediante una agresiva reducción selectiva de la distancia latero-septal, sin reducir significativamente las distancias intercomisurales, pero a consecuencia de aumentar la tensión sobre los puntos de inserción del mismo, ya que el mecanismo de acción consiste básicamente en tirar de la pared del ventrículo para aproximarlos y así reducir el diámetro del anillo, lo cual podría comprometer la durabilidad de la reparación^{2,4,5}. Como podemos observar en el caso clínico presentado, la excesiva tensión creada al realizar una anuloplastia hipercorrectora, seleccionando un anillo pequeño para las medidas de la válvula nativa, efectivamente compromete la durabilidad de la reparación, ya que aun sin progresión de la enfermedad, la tensión creada sobre las suturas de fijación podría hacerlas ceder y producir un desprendimiento parcial del anillo. Esto debería tenerse en cuenta a la hora de seleccionar el tipo de anillo protésico, el tamaño del mismo y la técnica de implante a fin de no crear una excesiva tensión que comprometa la reparación y la lleve al fracaso con el tiempo, obligando a una reintervención para corregir el problema. Actualmente, expertos en reparación mitral recomiendan reforzar con doble línea de suturas o refuerzo con suturas de Ti-Cron 2.0 sobre el anillo posterior en caso de realizar una anuloplastia hipercorrectora para prevenir dehiscencias.

Conflicto de intereses

Los autores declaran no tener ningún conflicto de intereses.

Bibliografia

1. Armen T, Vandse R, Crestanello J, Raman S, Bickle K, Nathan N. Mechanisms of valve competency after mitral valve annuloplasty for ischaemic mitral regurgitation using the GeoForm ring: Insights from three-dimensional echocardiography. *Eur J Echocardiogr*. 2009;10:74–81.
2. De Bonis M, Taramasso M, Grimaldi A, Maisano F, Calabrese MC, Verzini A. The GeoForm annuloplasty ring for the surgical treatment of functional mitral regurgitation in advanced dilated cardiomyopathy. *Eur J Cardiothorac Surg*. 2011;40:488–95.
3. Votta E, Maisano F, Bolling SF, Alfieri O, Montecocchi FM, Redaelli A. The Geoform disease-specific annuloplasty system: A finite element study. *Ann Thorac Surg*. 2007;84:92–101.
4. Bothe W, Kuhl E, Kvitting JP, Rausch MK, Göktepe S, Swanson JC. Rigid, complete annuloplasty rings increase anterior mitral leaflet strains in the normal beating ovine heart. *J Thorac Cardiovas Surg*. 2011;141:345–53.
5. Bothe W, Kvitting JP, Swanson JC, Hartnett S, Ingels Jr NB, Miller DC. Effects of different annuloplasty rings on anterior mitral leaflet dimensions. *Eur J Cardiothorac Surg*. 2010;38:340–9.